

# Cámara retiniana infantil (retinógrafo) de campo amplio con angiografía fluoresceínica para el cribado, diagnóstico y seguimiento de la Retinopatía de la Prematuridad

Ficha de Evaluación de Tecnologías  
Nuevas y Emergentes

**INFORMES, ESTUDIOS E INVESTIGACIÓN**



# Cámara retiniana infantil (retinógrafo) de campo amplio con angiografía fluoresceínica para el cribado, diagnóstico y seguimiento de la Retinopatía de la Prematuridad

Ficha de Evaluación de Tecnologías  
Nuevas y Emergentes

**INFORMES, ESTUDIOS E INVESTIGACIÓN**



Cámara retiniana infantil (retinógrafo) de campo amplio con angiografía fluoresceínica para el cribado, diagnóstico y seguimiento de la Retinopatía de la Prematuridad. Juan Ignacio Martín Sánchez, María Pilar Blas Díez. - Madrid: Ministerio de Sanidad; Zaragoza: Instituto Aragonés de Ciencias de la Salud (IACS), 2021.

83 p. – 24 cm. (Colección: Informes, estudios e investigación) (Serie: Ficha de Evaluación de Tecnologías Nuevas y Emergentes. IACS)

NIPO: 133-22-047-X

ISBN : 978-84-09-41330-0

1. Tecnologías nuevas y emergentes. 2. Retinopatía de la prematuridad. 3. Angiografía con fluoresceína, retinografía de campo amplio.

I. Martín Sánchez, JI. II. España. Ministerio de Sanidad. III. Aragón. Instituto Aragonés de Ciencias de la Salud (IACS)

Edición: 2021

Edita: Ministerio de Sanidad

Instituto Aragonés de Ciencias de la Salud (IACS)

NIPO: 133-22-047-X

ISBN : 978-84-09-41330-0

Maquetación: ARPIrelieve, S.A.

“Este documento es una ficha de Evaluación de Tecnologías Sanitarias Nuevas y Emergentes. Su objetivo es proporcionar la información disponible que permita que la evaluación pueda llevarse a cabo en una fase temprana de la aparición de una técnica, tecnología o procedimiento, que se prevé va a tener impacto en la calidad de vida y en el sistema sanitario. Se contribuye así a facilitar la toma de decisiones sobre la incorporación de las tecnologías nuevas y emergentes en el sistema sanitario, cuando corresponda llevarla a cabo.”

Este documento puede ser reproducido total o parcialmente, por cualquier medio, siempre que se cite explícitamente su procedencia.

Para citar este informe:

Martín Sánchez JI, Blas Diez MP. Cámara retiniana infantil (retinógrafo) de campo amplio con angiografía fluoresceínica para el cribado, diagnóstico y seguimiento de la Retinopatía de la Prematuridad. Ministerio de Sanidad. Instituto Aragonés de Ciencias de la Salud; 2021. Ficha de Evaluación de Tecnologías Nuevas y Emergentes: IACS



# Índice

<b>Autoría</b>	9
<b>Abreviaturas</b>	11
<b>Glosario</b>	13
<b>Datos generales</b>	15
Nombre de la tecnología	15
Compañía comercial o elaboradora del producto	15
Breve descripción de la tecnología	15
Población diana	18
Descripción de la patología a la que se aplica la tecnología	19
Área de especialización / abordaje	21
Dirección web de los documentos publicados	21
<b>Desarrollo y uso de la tecnología</b>	23
Grado de desarrollo de la tecnología	23
Tipo y uso de la tecnología	23
Lugar o ámbito de la aplicación de la tecnología	23
Relación con tecnologías previas	24
Tecnología alternativa en uso actual	24
Aportación de la nueva tecnología en relación a la tecnología en uso actual	25
Licencia, reintegro de gastos u otras autorizaciones	26
<b>Importancia sanitaria de la condición clínica o la población a la que se aplica</b>	29
Incidencia	29
Prevalencia	30
Carga de la enfermedad	30
<b>Requerimiento para usar la tecnología</b>	33
Requerimientos de infraestructura y formación	33
Coste y precio unitario	33

<b>Riesgos y seguridad</b>	35
<b>Eficacia / efectividad</b>	37
<b>Evaluación económica</b>	39
<b>Impactos</b>	41
Impacto en salud	41
Impacto ético, social, legal, político y cultural de la implantación de la tecnología	41
Impacto económico de la tecnología	41
<b>Difusión e introducción esperada de la tecnología</b>	43
<b>Recomendaciones e investigación en curso</b>	45
Investigación en curso	45
Guías y directrices	46
<b>Puntos clave</b>	49
<b>Bibliografía</b>	51
<b>Anexos</b>	59
Anexo 1. Metodología empleada para la realización de la ficha técnica	59
Anexo 2. Estrategias de búsqueda	61
Anexo 3. Diagrama de flujo. Identificación estudios de eficacia y seguridad de UV-C	65
Anexo 4. Tablas de síntesis de la evidencia científica	66
Anexo 5. Tabla de estudios excluidos y motivos	70
Anexo 6. Resumen de los componentes clave de la Clasificación Internacional de Retinopatía del Prematuro. Tercera edición	71
Anexo 7. Criterios que deben cumplir los CSUR para ser designados como de referencia para la atención de la ROP avanzada	74
Anexo 8. Discapacidad de la ROP	77



# Autoría

**Juan Ignacio Martín Sánchez.** Médico Especialista en Medicina Preventiva y Salud Pública. Instituto Aragonés de Ciencias de la Salud, Zaragoza.

## Documentación

**María Pilar Blas Diez.** Documentalista. Instituto Aragonés de Ciencias de la Salud, Zaragoza.

## Revisión interna

**Silvia Vázquez Fernández del Pozo.** Médico Especialista en Medicina Preventiva y Salud Pública. Instituto Aragonés de Ciencias de la Salud, Zaragoza.

## Revisión externa

**Victoria Pueyo Royo.** Médico Especialista en Oftalmología. Hospital Universitario Miguel Servet. Zaragoza.

**Segundo Rite Gracia.** Médico Especialista en Pediatría. Hospital Universitario Miguel Servet. Zaragoza

Los Revisores Externos del documento no suscriben necesariamente todas y cada una de las conclusiones y recomendaciones finales, que son responsabilidad exclusiva de los autores.

## Declaración de intereses

Todos los profesionales que han participado en este proyecto de evaluación han completado el formulario de declaración de intereses. Tras la aplicación del procedimiento de gestión de los conflictos de interés de la Red Española de Agencias de Evaluación de Tecnologías Sanitarias y Prestaciones del SNS se declara que: ningún profesional fue excluido del proceso en base a la información declarada.



# Abreviaturas

- AF: Angiografía fluoresceínica.
- CSUR: Centros, Servicios y Unidades de Referencia.
- DE: Desviación estándar.
- DR: Desprendimiento de retina.
- FDA: Food & Drug Administration.
- ICROP: International Classification of Retinopathy of Prematurity.
- OBI: Oftalmoscopia binocular indirecta.
- OPS: Organización Panamericana de la Salud.
- RN: Recién Nacido.
- ROP: Retinopatía del prematuro.
- VEGF: Factor de crecimiento endotelial.



# Glosario

**Edad corregida:** edad que tendría el bebé si hubiera nacido a las 40 semanas, contadas desde la fecha de la última menstruación. Esta edad ajusta la madurez del bebé, según la intensidad de su prematuridad. Para su cálculo, se debe restar a las 40 semanas que dura un embarazo en condiciones normales la edad gestacional, lo que nos da las semanas de prematuridad. La edad corregida se obtendrá de la diferencia de la edad cronológica con las semanas de prematuridad<sup>1</sup>.

Semanas de prematuridad = 40 semanas – Edad gestacional

Edad corregida = Edad cronológica – Semanas de prematuridad

**Edad cronológica (o edad postnatal):** Tiempo transcurrido desde la fecha de nacimiento. Se describe en días, semanas, meses y años<sup>1</sup>.

**Edad gestacional (o edad menstrual):** Tiempo que ha durado el embarazo y se contabiliza en semanas desde el primer día de la última menstruación hasta el día del parto<sup>1</sup>.

**Edad postmenstrual:** Consiste en la suma de la edad gestacional más la edad cronológica expresada en semanas<sup>1</sup>.

**Heterotopia (ectopia macular):** Presencia de tejido maduro en una ubicación anormal<sup>2</sup>.

**Prematuro, -ra (*birth, preterm*):** Aplicado al embarazo, al parto o a un recién nacido: que no ha completado las 37 semanas mínimas de una gestación normal<sup>2</sup>. Recién nacido antes de la 37 semana de gestación (es decir, 259 días desde el último periodo de menstruación de la madre, o 245 días tras la fertilización)<sup>3</sup>.



# Datos generales

## Nombre de la tecnología

Phoenix Clinical ICON™, Phoenix ICON™.

RetCam-Clarity (RetCam 3), RetCam® Envision™ ophthalmic imaging system, RetCam 3™ Pediatric Eye Imaging, RetCam 3 Ophthalmic Imaging System, RetCam Ophthalmic Imaging System, RetCam Shuttle Ophthalmic Imaging System o RetCam Portable Ophthalmic Imaging System.

## Compañía comercial o elaboradora del producto

**Tabla 1. Información sobre las compañías que comercializan o fabrican las tecnologías**

TECNOLOGÍA	FABRICANTE	COMERCIALIZA / DISTRIBUYE	MARCADO CE	510 (K)*
Phoenix Clinical ICON™ con angiografía con fluoresceína	Phoenix Technology Group, 6630 Owens Drive, CA 94588 Pleasanton, EEUU. <a href="http://www.phoenix-clinical.com">www.phoenix-clinical.com</a>	En Europa: MDSS GmbH, Schiffgraben 41, 30175 Hannover, Alemania. <a href="https://www.bon.de/en/">https://www.bon.de/en/</a>	Sí	K170527 (Sep. 2017)
RetCam-Clarity (RetCam 3)	Natus Medical Inc. 1183 Quarry Lane, Suite A Pleasanton, CA 94566 USA <a href="https://natus.com/">https://natus.com/</a>	Bemascé Técnica. C) Ecuador 10. 28220 Majadahonda (Madrid). España. <a href="https://newbornicare.natus.com/">https://newbornicare.natus.com/</a>	Sí	K182263 (Sep. 2018)

\*510(K): notificación previa a la comercialización con aprobación por la FDA de EEUU.

## Breve descripción de la tecnología

Phoenix Clinical ICON es un dispositivo de imágenes de retina en tiempo real, no estéril, de campo amplio, manual, de alta resolución y alimentado por batería y corriente alterna, portátil mediante un carro.

Las indicaciones de uso comprenden la obtención de imágenes oftálmicas generales, incluidas las estructuras retinianas, corneales y externas del ojo. Los usuarios previstos del Phoenix Clinical ICON son técnicos de imágenes clínicas, técnicos oftálmicos, personal de enfermería y profesionales médicos. Phoenix Clinical ICON puede utilizarse en hospitales, clínicas médicas y consultorios médicos. Es un sistema compuesto por una cámara de mano con una fuente de luz LED intercambiable e incorporada al dispositivo manual que está unido al carro de transporte. El carro contiene la batería, controles del teclado, monitor, pedal y el ordenador con software. El dispositivo manual está diseñado de manera que la lente de vidrio de la punta entre en contacto con la córnea. Se emite luz LED en el ojo para iluminar la retina y la consiguiente captura de imágenes. Phoenix ICON funciona conectando el módulo apropiado (LED blanco o azul) al dispositivo manual y, una vez que se ejecuta el software, colocando la lente de la cámara en contacto directo con la córnea del paciente. El software Phoenix Clinical ICON puede capturar videos o imágenes fijas y almacenarlas en el ordenador del carro para su posterior revisión. Phoenix Clinical ICON puede conectarse, bajo supervisión informática, a redes informáticas<sup>4</sup>.

RetCam-Clarity (RetCam 3) utiliza una cámara digital en un dispositivo manual (con lentes para la visión de múltiples campos) para capturar imágenes oftálmicas en color, incluidas imágenes retinianas, corneales y externas. Emplea un ordenador (*RetCam 3 Ophthalmic Imaging System*) que puede ser portátil (*RetCam Shuttle Ophthalmic Imaging System* y *RetCam Portable Ophthalmic Imaging System*) para almacenar, ver, recuperar y exportar imágenes oftálmicas digitales. RetCam emplea una fuente de luz halógena estándar en todos los sistemas de imágenes oftálmicas para proporcionar iluminación al ojo a través del dispositivo manual. De manera opcional, cuenta con una fuente de luz de fluoresceína para el *RetCam 3 Ophthalmic Imaging System*. La intensidad de la luz, el enfoque de la cámara y la captura de imágenes se controlan mediante el uso del interruptor del pedal o del teclado de la consola en todos los *RetCam 3 Ophthalmic Imaging System*. Se acompaña de una pantalla para la visualización de imágenes. La pantalla del ordenador portátil se emplea con *RetCam Shuttle Ophthalmic Imaging System* y *RetCam Portable Ophthalmic Imaging System*. El monitor de la computadora portátil se utiliza con el sistema de imágenes oftálmicas RetCam Shuttle y el sistema de imágenes oftálmicas portátil RetCam. Los ordenadores cuentan con un software patentado para la captura, almacenamiento, visualización, recuperación y exportación de imágenes oftálmicas<sup>5</sup>.



Las indicaciones previstas de uso son las siguientes:

- Obtención de imágenes oftálmicas generales, incluidas imágenes de retina, córnea y estructuras externas del ojo.
- Fotodocumentación de enfermedades oculares pediátricas, incluida la retinopatía del prematuro (ROP).
- Detección de ROP pre-umbral de tipo 2 (zona 1, estadio 1 ó 2, sin enfermedad plus, o zona 2, estadio 3 sin enfermedad plus) o ROP que requiera tratamiento, definida como ROP de tipo 1 (zona 1, cualquier estadio, con enfermedad plus; zona 1, estadio 3 sin enfermedad plus; o zona 2, estadio 2 ó 3, con enfermedad plus) o ROP umbral (al menos 5 horas de reloj contiguas u 8 no contiguas del estadio 3 en la Zona 1 ó 2, con enfermedad plus) en *lactantes postmenstruales* de 35 a 37 semanas<sup>5</sup>. Para ver más detalles sobre la Clasificación Internacional de Retinopatía del Prematuro (ICROP) se puede consultar el anexo 6.

La angiografía fluoresceínica (AF) es una herramienta complementaria en la evaluación de trastornos vasoproliferativos. Su empleo permite la identificación de alteraciones que no son visibles en el examen clínico, lo que demuestra su papel único en la evaluación de la enfermedad retiniana pediátrica. Históricamente y debido a las dificultades para obtener imágenes del fondo de ojo en los recién nacidos (RN), la investigación adicional y adopción de la tecnología se vio limitada. A medida que los nuevos sistemas de imágenes han facilitado la visualización de la retina, el empleo de la AF también se ha vuelto más accesible, siendo relevante en la ROP<sup>6</sup>.

Las tecnologías de imágenes de mano y portátiles con la función de AF permiten la obtención de imágenes de la retina en pacientes pediátricos en la misma habitación de hospitalización o bajo anestesia en el quirófano. La administración de fluoresceína puede ser intravenosa e incluso vía oral, lo que permite la obtención de imágenes adecuadas incluso en consultas con menos cooperación del paciente<sup>6</sup>.

**Tabla 2. Características de RetCam 3 y Phoenix Clinical ICON**

Característica	RETCAM 3		PHOENIX CLINICAL ICON	
	Módulo estándar	Módulo AF*	Módulo luz blanca	Módulo AF*
Fuente de luz			Luz blanca. 10w	Luz azul. 10w
Tipo de luz	Halógena	Halógena. Xenón	LED	LED
Longitud de onda			450nm a 675nm	450nm a 460nm
Cámara. Campo visión.	30° a 130°	130°	100°	100°
Cámara. Resolución.			Lente única. 12 µm	Lente única. 12 µm
Contacto con cornea	Sí	Sí	Sí	Sí
Material contacto ojos			Goniosol o GenTeal	Goniosol o GenTeal
Dispositivo manual	Sí	Sí	Sí	Sí
Cobertura de retina	5 imágenes		6 imágenes	
*: AF: angiografía fluoresceínica. Es opcional. µm: micra. Fuentes: Valikodath et al. 2019 <sup>7</sup> , K182263 <sup>5</sup> , K170527 <sup>4</sup>				

## Población diana

Pacientes en edad pediátrica que presentan antecedentes de riesgo de desarrollar ROP o que presentan un diagnóstico de ROP.

Criterios de inclusión consensuados en España para el cribado de la ROP<sup>8</sup>:

- RN con peso al nacer  $\leq 1.500$  g ó edad gestacional  $< 32$  semanas<sup>a</sup>.

a. La edad gestacional estará determinada por el neonatólogo, basándose en la fecha de última regla y en la ecografía fetal precoz; si no se dispone, se establecerá mediante el percentil 50 de la tabla de Lejarraga-Fustiñana (se sobreestimarán en pacientes con retardo de crecimiento intraútero, pero no se subestimarán, reduciendo el riesgo de un primer examen ocular tardío).

- RN con edad gestacional  $\geq 32$  semanas y peso al nacer entre 1.501-2.000 g con aporte de oxígeno por un lapso  $> 72$  h o con curso clínico inestable, considerado por el neonatólogo<sup>b</sup>.

Cada centro hospitalario, sin embargo, puede modificar los criterios según las características de su población, pero siempre con una base científica que demuestre que la modificación no implica pérdidas de pacientes<sup>8</sup>. Ver nota a pie de página<sup>c</sup>.

## Descripción de la patología a la que se aplica la tecnología

La ROP se clasifica como una enfermedad rara (ORPHA:90050)<sup>9</sup>. En condiciones normales, los vasos retinianos crecen desde el nervio óptico a partir de la semana 16 de embarazo hacia la periferia, finalizando su crecimiento justo antes del nacimiento. Como la retina neural se desarrolla antes que la vasculatura, se crea un aumento de la demanda de  $O_2$  conocida como hipoxia fisiológica. En respuesta a esta hipoxia, el factor de crecimiento endotelial (VEGF) estimula el crecimiento de los vasos sanguíneos y de esta forma se completa la vascularización normal de la retina. Con estos nuevos vasos formados, la hipoxia disminuye y la expresión del VEGF es reducida por un mecanismo de feedback. Otros factores, como la hormona de crecimiento (GH) y el factor de crecimiento placentario insulin like (IGF-1), tienen un papel importante en el desarrollo de la vascularización normal de la retina<sup>10</sup>.

La ROP (conocida también como fibroplasia retrolental) se define como una vitreoretinopatía vasoproliferativa que aparece en los RN prematuros, generalmente sometidos a oxigenoterapia y de etiopatogenia no conocida totalmente<sup>11</sup>. Se caracteriza por la detención del desarrollo vascular retiniano normal y el consiguiente crecimiento vascular desorganizado<sup>7,9</sup>, que puede culminar en ceguera si el RN prematuro sobrevive<sup>11</sup>.

La ROP se ha relacionado con el oxígeno administrado, como principal factor de riesgo para la enfermedad, así como la gran inmadurez y al

---

b. Los principales factores de riesgo se consideran: ventilación asistida prolongada, apneas, acidosis neonatal, muerte gemelar, hemorragia intraventricular III-IV, persistencia de ductus, sepsis, enterocolitis necrotizante, intervenciones quirúrgicas intercurrentes y mala ganancia de peso postnatal.

c. Ferrer et al. 2013 recomiendan el empleo de la edad postmenstrual o posconcepcional, dado que se correlaciona mejor que la postnatal con el inicio de la ROP grave.

muy bajo peso al nacer. Los RN más grandes y más maduros sobreviven sin desarrollar enfermedad grave<sup>11</sup>.

Actualmente, la fisiopatología de la ROP se divide en dos fases. En la primera, se detiene el crecimiento vascular retiniano (que en condiciones normales se desarrolla durante el crecimiento intrauterino). En el RN prematuro no se ha completado el proceso de vascularización retiniana y la hiperoxia extrauterina y el O<sub>2</sub> suplementario, modifican las condiciones existentes dentro del útero. Se suprime la expresión del VEGF y, por tanto, se interrumpe el crecimiento normal de los vasos de la retina y los existentes pueden llegar a involucionar. En una segunda fase y como consecuencia de la hipoxia que genera la pérdida de vasos, se induce un aumento de los niveles de VEGF, dando como resultado una neovascularización patológica<sup>10</sup>.

El uso de O<sub>2</sub>, y sobre todo la edad gestacional y el peso al nacimiento, son los mayores factores de riesgo para la ROP, pero se considera una enfermedad multifactorial no totalmente controlada en la actualidad<sup>10</sup>, y que ya en 1984 llevó al desarrollo y publicación de la Clasificación Internacional de la Retinopatía de la Prematuridad (ICROP)<sup>12</sup>, punto de partida para unificar criterios en el reconocimiento de la ROP<sup>11</sup>.

Posteriormente, se publicaron los resultados preliminares del estudio CRYO-ROP a 1 año, que mostraron el beneficio de la crioterapia en el tratamiento de la ROP, lo que mejoraba el pronóstico de la enfermedad (frente a la evolución natural de la enfermedad) y, por tanto, se justificó la implantación de programas de cribado para la detección de los casos de ROP susceptibles de tratamiento<sup>11</sup>.

El 80% de los casos de ROP se resuelven espontáneamente, con regresión de la enfermedad y, el 20% restante presenta algún grado de enfermedad cicatricial (resultado de la evolución de una fase vascular proliferativa a una fase de fibrosis tisular). Suelen ser los estadios activos más leves los que regresan sin dejar lesiones cicatriciales, siendo los estadios graves los que más probabilidades tienen de acabar formando alguna lesión cicatricial como desprendimiento de retina (DR) traccional, *heterotopia o ectopia macular* e incluso puede llegar a comprometer la agudeza visual en los casos de retinopatía umbral, llevando con un 50% de probabilidades a la ceguera si no se instaura tratamiento<sup>10</sup>.

Identificada ROP tipo 1 (Enfermedad preumbral consistente en cualquier grado de ROP (+) plus en zona I, ROP grado 3 en zona I, ROP grado 2 ó 3 en zona II (+) plus)<sup>13</sup>, se debe instaurar tratamiento en las siguientes 48-72 horas, y si la gravedad es mayor, dicho tratamiento debe instaurarse antes<sup>14</sup>.

# Área de especialización/abordaje

## Neonatología y oftalmología

Phoenix Clinical ICON™ y RetCam-Clarity (RetCam 3) presentan como opcional la posibilidad de adquirir materiales para poder observar el fondo de ojo tras la administración intravenosa de fluoresceína sódica.

Tras la consulta al Centro de información online de medicamentos de la de la Agencia Española de Medicamentos y Productos Sanitarios - CIMA, se ha identificado un único fármaco que contenga fluoresceína con la indicación para la realización de angiografía por fluorescencia del fondo de ojo y de la vascularización del iris, siendo su indicación únicamente para uso diagnóstico y con la siguiente ficha técnica: FT 65458<sup>d</sup>.

### Dirección web de los documentos publicados

AGENCIA	DISPOSITIVO	FECHA	URL
FDA	Phoenix Clinical ICON™	15/09/2017	<a href="https://www.accessdata.fda.gov/cdrh_docs/pdf17/K170527.pdf">https://www.accessdata.fda.gov/cdrh_docs/pdf17/K170527.pdf</a>
	RetCam-Clarity (RetCam 3)	7/09/2018	<a href="https://www.accessdata.fda.gov/cdrh_docs/pdf18/K182263.pdf">https://www.accessdata.fda.gov/cdrh_docs/pdf18/K182263.pdf</a>

FDA: Food and Drug Administration.

---

d. Consultado a través de: <https://cima.aemps.es/cima/publico/home.html>



# Desarrollo y uso de la tecnología

## Grado de desarrollo de la tecnología

Establecido. Ambas tecnologías cuentan con la autorización para su utilización y venta con el marcado CE.

## Tipo y uso de la tecnología

Tecnología de aplicación preventiva para el cribado de RN prematuros y especialmente los muy prematuros con el objeto de identificar la aparición de lesiones que pueden ser tratadas. Se presenta también como una técnica diagnóstica para los casos que debutan con lesiones manifiestas y, en ambos casos, como una tecnología para realizar el seguimiento de estos pacientes.

## Lugar o ámbito de aplicación de la tecnología

Las indicaciones de estas tecnologías van más allá de la ROP, pero en nuestro contexto, se analiza su aplicación en hospitales terciarios que cuentan con unidades de neonatología y cuidados intensivos neonatales para RN prematuros, así como con unidades de oftalmología pediátrica.

Existe la posibilidad de uso en hospitales con unidades de neonatología y cuidados intensivos neonatales y unidades de oftalmología pediátrica de referencia a distancia.

En el Sistema Nacional de Salud, los centros tienen que cumplir con los criterios establecidos para ser catalogados como Centros, Servicios y Unidades de Referencia (CSUR)<sup>15</sup>. Ver anexo 7.

## Relación con tecnologías previas

Actualmente, se debe plantear como tecnología complementaria.

Para el cribado de la ROP, la prueba estándar es la oftalmoscopia binocular indirecta (OBI) que puede verse complementada con las tecnologías analizadas en el presente informe<sup>16,17</sup>.

La irrupción de las cámaras retinianas infantiles podría modificar las indicaciones de cribado, diagnóstico y seguimiento de la ROP, de manera que la OBI sería sustituida por aquellas.

Existen estudios que emplean, en el marco de proyectos de investigación, el uso de RetCam 3 o Phoenix ICON con AF, como tecnologías para el seguimiento de la evolución tras las diferentes intervenciones analizadas<sup>18-22</sup>.

## Tecnología alternativa en uso actual

Oftalmoscopia binocular indirecta<sup>7,16,23</sup> y una lente convergente esférica<sup>16</sup>.

OBI. Consiste en visualizar, a través de la pupila dilatada, el fondo de ojo, lo que permite analizar con precisión la retina, disco óptico, coroides y vasos sanguíneos. Con el paciente en posición tumbada e inmóvil, se proyecta un haz de luz externa en un ojo y seguidamente en el otro, lo que en ambas proyecciones permite la visualización del fondo de ojo a través del oftalmoscopio binocular que el profesional sanitario lleva colocado sobre sus ojos<sup>24</sup>.

La prueba no requiere de una preparación previa del paciente, pero requiere la aplicación de unas gotas que induzcan la dilatación de la pupila ocular. La exploración del fondo de ojo no es dolorosa, pero puede generar molestias por la sensibilidad a la luz. La presión sobre el ojo durante la oftalmoscopia indirecta puede ser un poco incómoda, pero no debe doler. La duración de la exploración dura entre 5 y 10 minutos<sup>24</sup>.

Se considera que la oftalmoscopia tiene de 90% a 95% de precisión. Puede detectar muchas enfermedades graves en etapas tempranas y sus efectos<sup>24</sup>.

La OBI presenta limitaciones, entre las que se pueden destacar cómo las interpretaciones del examinador son transcritas a hojas de exploración oftalmológica, donde la interpretación se presume correcta sin posibilidad de ser revisada. Esta exploración con OBI requiere mucho tiempo para los



oftalmólogos y es un trabajo con dificultad logística<sup>e</sup> para la unidad de neonatología<sup>25</sup>.

## Aportación de la nueva tecnología en relación a la tecnología en uso actual

Hay investigadores que consideran que la oftalmoscopia binocular indirecta en prematuros puede causar dolor<sup>26</sup> o incluso estrés<sup>27</sup>, sin que existan pruebas concluyentes. Los registros de ensayos clínicos consultados no han informado resultados de sus investigaciones<sup>26,27</sup>.

Margareto en su tesis doctoral, valora retrospectivamente el malestar generado por el uso de colirios en forma de apneas, bradicardias, desaturaciones y retenciones gástricas de los RN en el periodo post-exploratorio de 24 horas tras OBI, para concluir que la exploración es molesta para el RN prematuro y que es necesario aplicar las mejoras de confort y la menor medicación posible que sea efectiva para minimizar los efectos secundarios asociados<sup>28</sup>.

Los oftalmoscopios clásicos precisan de una interpretación subjetiva de la imagen percibida y no dejan registros, mientras que el cribado con RetCam o ICON ofrecen registros de imágenes digitales. El campo visual que ofrecen estos dispositivos es más amplio que el ofrecido por la OBI. Por tanto, la rotación del globo requerida con los dispositivos de campo amplio es menor que la requerida para la OBI. La depresión escleral, que es necesaria con OBI, no es necesaria con estos dispositivos y las gotas oftálmicas utilizadas con los dispositivos de campo amplio humedecen la córnea del sujeto y evitan la sensación de ardor. Con su uso se reduce el nivel de iluminación en comparación con OBI<sup>29</sup>.

Chen et al. 2018 describen que la técnica de examen es otro factor importante que explica los efectos sistémicos del sujeto. Para ello se basan en varios estudios que compararon el impacto del examen de detección de la ROP entre una cámara de fondo de ojo digital y BIO convencional sobre los efectos sistémicos. Informan que el cribado con RetCam 120 y el BIO con un espejo provocaban un mayor cambio en el pulso y la presión arterial media y un aumento de las respuestas faciales al dolor durante e inmediatamente después del cribado en compara-

---

e. Nota de revisión externa: En la actualidad es una práctica rutinaria que no supone una dificultad logística significativa, a excepción de la necesidad de dilatación pupilar previa que realiza la enfermera neonatal.

ción con el BIO sin el espéculo. Así mismo el cribado de la ROP con una cámara de fondo de ojo digital se asoció con una respuesta relacionada con el estrés significativamente reducida en comparación con la BIO indirecta convencional<sup>29</sup>.

Se han publicado estudios que muestran el uso de RetCam sin la AF, pero muestran limitaciones importantes de concordancia en la interpretación de imágenes entre los profesionales expertos y los profesionales en formación<sup>25</sup>, e incluso entre expertos, se presentan también problemas de precisión diagnóstica<sup>30-32</sup>.

## Licencia, reintegro de gastos u otras autorizaciones

Tanto Phoenix Clinical ICON™ como RetCam® Envision™ tienen el marcado CE que permite su comercialización en Europa y ambos cuentan con sus correspondientes 510 (K) remitidos a la Food & Drug Administration (FDA) para demostrar que estos dispositivos que se van a comercializar son tan seguros y eficaces, es decir, sustancialmente equivalentes a otros dispositivos comercializados legalmente y que no están, por tanto, sujetos a aprobación previa a la comercialización. Ver tabla 3.

**Tabla 3. 510 (K) de los dispositivos a estudio e identificador de sus equivalentes**

DISPOSITIVO	510 (K)	APROBADO	COMPARADOR – 510 (K)	APROBADO
Phoenix ICON™	K170527	15/09/2017	K102859	20/04/2011
RetCam-Clarity	K182263	07/09/2018	K090326	25/11/2009
			K203500*	13/04/2021
Pueden consultarse los registros en la base de datos de la FDA, disponible en la siguiente URL: <a href="https://www.accessdata.fda.gov/scripts/cdrh/cfdocs/cfpmn/pmn.cfm">https://www.accessdata.fda.gov/scripts/cdrh/cfdocs/cfpmn/pmn.cfm</a>				
*: Notificación de pre-comercialización de un dispositivo, RetCam Envision, de características similares a RetCam 3.				

El uso de RetCam con angiografía fluoresceínica para el seguimiento de pacientes con ROP y a los que se ha instaurado tratamiento, es una práctica habitual en EE.UU.<sup>18,22</sup>, o Turquía<sup>19</sup>, entre otros.

Versiones anteriores del RetCam 3 se emplean en distintos hospitales de la geografía española como, por ejemplo, Hospital Universitario 12 de Octubre<sup>f</sup>, Hospital General La Mancha Centros<sup>g</sup>, Hospital General de Tomelloso<sup>h</sup>, Hospital Universitario de Burgos<sup>i</sup>, etc.

Así mismo, la última versión, RetCam 3, tiene la opción de uso de la angiografía con fluoresceína y se puso de manifiesto que es una técnica útil para obtener imágenes vasculares de la retina en pacientes pediátricos<sup>33-38</sup>.

El RD 1030/2006 de 15 de septiembre, por el que se establece la cartera de servicios comunes del Sistema Nacional de Salud y el procedimiento para su actualización<sup>39</sup>, en su artículo 7.4, actualización de la cartera de servicios comunes, señala que *“Tampoco se aplicará [el régimen de actualización] a las técnicas, tecnologías o procedimientos que supongan un cambio menor de otras ya existentes o incorporen dispositivos o productos con modificaciones técnicas menores.”*

---

f. Consultado el 28/07/2021 en: <https://www.comunidad.madrid/hospital/12octubre/profesionales/servicios-quirurgicos/ofthalmologia>

g. Disponible el 28/07/2021 en: [https://www.docenciamc.es/wp-content/uploads/2020/05/GIFT\\_Oftalmologia\\_2020.pdf](https://www.docenciamc.es/wp-content/uploads/2020/05/GIFT_Oftalmologia_2020.pdf)

h. Consultado el 28/07/2021 en: [https://www.lacerca.com/noticias/ciudad\\_real/hospital-general-tomelloso-retinopatia-23616-1.html](https://www.lacerca.com/noticias/ciudad_real/hospital-general-tomelloso-retinopatia-23616-1.html)

i. Disponible el 28/07/2021 en: <https://www.fbis.org/fbis2017.pdf>



# Importancia sanitaria de la condición clínica o la población a la que se aplica

## Incidencia

En el ámbito internacional, se ha estimado la incidencia general de la ROP (a partir de estudios multicéntricos estadounidenses) entre un 65% y 70%, con cifras entre el 15% y 20% para la ROP grave (pre-umbral) y del 5% para la ROP umbral<sup>40</sup>.

Estas cifras están muy por encima de las que se manejan en España<sup>15</sup>, e independientemente de los motivos que puedan explicar estas diferencias, se debe tener en cuenta que la incidencia global de la ROP no es una medida fiable, dado que la mayoría de casos regresan sin secuelas visuales y, por tanto, motivo para que la ROP grave sea un estimador más útil para la estimación de este problema de salud pública<sup>40</sup>. Por otra parte, es difícil comparar la incidencia de la ROP entre diversas poblaciones debido a que pueden influir en las estimaciones muchas variables, desde el grado de inmadurez de los RN, a la tasa de supervivencia, así como factores raciales o la implementación de programas de cribado<sup>41</sup>.

La incidencia general de la ROP se estima en un 26% de todos los RN explorados y para cualquier grado de ROP, y el porcentaje de grados graves de ROP entre un 2% y 7% (AP-ROP, grados 3 a 5), estimándose la incidencia de ROP grados 4 y 5 entre el 0,2% y 1%<sup>15</sup>.

La incidencia de la ROP en España varía entre hospitales, con unas estimaciones entre el 26,2% y 29%. La gran mayoría de los casos se trata de ROP leve, que presentan una tendencia a la resolución espontánea. La ROP grave que va a precisar tratamiento se sitúa entre el 3% y 7%<sup>15,41</sup>.

Aunque las cifras sobre las tendencias de la incidencia de la ROP han variado a lo largo del tiempo y se ven también influenciadas por la zona geográfica de nacimiento<sup>42</sup>, parece razonable asumir que hoy en día y debido a los programas de cribado y avances médicos y tecnológicos, la incidencia de ROP va en aumento debido a la mayor supervivencia de estos pacientes, especialmente por los RN prematuros de menor edad gestacional y, por

tanto, con mayor riesgo de desarrollar ROP y alcanzar los estadios más graves de la misma<sup>40</sup>.

Identificada la ROP, el tratamiento se administra cuando el paciente se clasifica como ROP preumbral de alto riesgo y, a pesar de dicho tratamiento, la incidencia estimada de ROP grados 4 y 5 en España se sitúa entre el 0,2% y 1%<sup>15</sup>.

## Prevalencia

La prevalencia de la ceguera por ROP parece que se incrementa a pesar de los adecuados programas de cribado. Se cree que pueda deberse al mayor número de RN prematuros de muy bajo peso al nacer y que sobreviven en la actualidad<sup>15</sup>. Tendencia que se ve asociada con el aumento de la supervivencia de los RN más inmaduros<sup>41</sup>.

## Carga de la enfermedad

En el ámbito mundial se estima que, al menos 50.000 RN evolucionarán anualmente hacia la ceguera por causa de la ROP, siendo una causa importante de ceguera infantil<sup>40</sup>.

En España, los datos ofrecidos por los autores del documento para la estandarización de los CSUR para el manejo de la ROP avanzada, estiman en 70 RN por año, que alcanzan la ROP grados 4 ó 5<sup>15</sup>.

En un estudio realizado en Barcelona entre enero de 1999 y junio de 2000, a partir de una muestra de 178 RN con peso inferior a 1501 g y una edad gestacional media de 29,8 semanas  $\pm$  2,9, 10 de los pacientes desarrollaron ROP umbral y precisaron de tratamiento, sin que ningún paciente de la muestra alcanzara los estadios 4 ó 5<sup>41</sup>.

Las pérdidas de habilidades más frecuentes en la ROP con carácter permanente se encuentran la recepción de mensajes orales que, presenta un grado leve de gravedad y la asistencia a un centro de educación preescolar, que presenta un grado moderado de gravedad. El retraso de la adquisición de habilidades para la participación en conversaciones se presenta con una gravedad moderada, siendo también una pérdida de habilidades muy frecuente. Con un carácter frecuente, se presentan las alteraciones de la vista, oído, adquisición del lenguaje, aprendizaje lector, de escritura y del cálculo, fijación de la atención, motricidad fina, etc. Para más detalle, consultar el anexo 8 en el que se muestran las consecuencias funcionales y se enumeran

según su frecuencia en la población de pacientes. Esta información de carácter general puede no ser aplicable a casos específicos, dado que algunas de las dificultades descritas aquí pueden presentarse con un grado distinto de gravedad y temporalidad, mientras que otras que no están enumeradas aquí podrían manifestarse<sup>43</sup>.





# Requerimiento para usar la tecnología

## Requerimientos de infraestructura y formación

El empleo de tecnologías de campo amplio para la identificación de lesiones en pacientes con ROP requiere de profesionales expertos para su adecuada interpretación y diagnóstico<sup>32,44</sup>. La adición de la AF parece facilitar la interpretación de las imágenes tanto por oftalmólogos expertos como no expertos, lo que hace de la AF una buena técnica de exploración con un alto grado de fiabilidad, incluso cuando se trata de profesionales sanitarios en formación. Esto sugiere que el manejo de la retinopatía puede mejorarse confiando las responsabilidades del diagnóstico a los oftalmólogos en formación, lo que puede permitir un mayor acceso al diagnóstico correcto, el reconocimiento de las lesiones umbral y el tratamiento oportuno<sup>44</sup>.

Se ha publicado la tercera edición de la International Classification of Retinopathy of Prematurity. Por ello, se hace preciso que los Servicios encargados del cribado, diagnóstico y seguimiento de la ROP se familiaricen con su empleo para la estandarización de cuidados y decisiones terapéuticas<sup>45</sup>.

Por otra parte, en España se han definido las características que deben reunir los CSUR para el manejo de la ROP avanzada. Se tiene en cuenta la actividad y, por tanto, la experiencia del CSUR, su actividad académica e investigadora, así como los recursos con los que cuenta, tanto humanos como tecnológicos y de otros servicios asociados al manejo del paciente con ROP (neonatología, anestesia e intensivos). Deben contar con un sistema de información adecuado y trabajar con unos estándares de resultados como referencia<sup>15</sup>. Para más detalle ver anexo 7.

## Coste y precio unitario

Se identificó a través de la web <http://www.madrid.org> la proposición económica para el arrendamiento de un retinógrafo pediátrico de campo amplio para un hospital de la Comunidad de Madrid. Ver tabla 4.

**Tabla 4. Propuesta económica para el arrendamiento de un retinógrafo pediátrico de campo amplio durante 2 años. Año 2018**

MARCA	MODELO	CUOTA MENSUAL	IMPORTE TOTAL (SIN IVA)
NATUS	RETCAM III	4.545,00 €	109.080,00 €
PHOENIX	ICON	4.788,00 €	114.912,00 €

Documento disponible el 5 de agosto de 2021 en la siguiente URL:  
<http://www.madrid.org/contratos-publicos/1354733851144/1109266180653/1354771464661.pdf>

# Riesgos y seguridad

Estos dispositivos precisan de la colocación de la cámara de imagen directamente sobre el globo ocular, tras la instilación de un anestésico tópico y un gel a la sonda de exploración. Esta exploración presenta un riesgo potencial de lesión del ojo, que incluye la abrasión de la córnea<sup>7</sup>.

Se consultó el registro MAUDE de la FDA con el código HKIj (hace referencia a cámaras oftálmicas alimentadas con corriente alterna), para identificar informes sobre las experiencias de uso de dispositivos por parte del usuario (incluye pacientes) y fabricante de los mismos. La consulta se acotó entre el 1 de enero de 2016 al 30 de julio de 2021. Se identificaron 107 notificaciones con dispositivos similares a los estudiados, fundamentalmente por problemas de funcionamiento durante la realización de la prueba con angiografía fluoresceínica, en la que fue necesario reiniciar el software e invalidó los resultados de la prueba fluoresceínica, una vez administrada esta. Ninguno de ellos tuvo consecuencias para el paciente. De los específicos para RetCam, se han identificado durante este periodo de tiempo, 10 registros y ninguno para ICON.

**Tabla 5. Problemas reportados y descritos a la FDA con el uso de la cámara oftálmica fabricada por Natus Medical Incorporated y Clarity Medical Systems, Inc.**

Nº	INFORMADO EL:	TIPO DE EVENTO	MARCA DEL PRODUCTO	TIPO DE PROBLEMA
1	2021/05/26	Funcionamiento defectuoso	ASSY, RETCAM 3, NATUS,QL	Sin visualización / imagen
2	2021/05/21	Funcionamiento defectuoso	ASSY, FA, RC3, ROHS	Problema de alimentación
3	2020/12/17	Funcionamiento defectuoso	ROHS COMPLIANT RETCAM SHUTTLE	Pérdida de datos; Problema de datos
4	2020/12/17	Funcionamiento defectuoso	ROHS COMPLIANT RETCAM SHUTTLE	Sin visualización / imagen; Pérdida de datos
5	2020/08/14	Funcionamiento defectuoso	RCS, IDS, 3RD ED, NON-ROHS RETCAM SHUTTLE	El programa de aplicación se congela, deja de funcionar

j. Código HKI descrito en la siguiente URL (visitado el 30/07/2021): <https://www.fda.gov/medical-devices/premarket-notification-510k/510k-program-pilots>

Nº	INFORMADO EL:	TIPO DE EVENTO	MARCA DEL PRODUCTO	TIPO DE PROBLEMA
6	2020/05/07	Funcionamiento defectuoso	ROHS COMPLIANT RETCAM SHUTTLE	Sin visualización / imagen; Evento adverso sin dispositivo identificado o problema de uso
7	2016/06/16	NO descrito	RETCAM 3	Problema de desinfección o esterilización del dispositivo
8	2016/05/11	Funcionamiento defectuoso	RETCAM	Problema de contaminación / descontaminación
9	2016/01/28	Funcionamiento defectuoso	RETCAM SHUTTLE	Corrosión; Problema de uso del dispositivo; Problema de desinfección o esterilización del dispositivo
10	2016/01/27	Funcionamiento defectuoso	RETCAM SHUTTLE	Grieta; Problema de uso del dispositivo; Problema de desinfección o esterilización del dispositivo

En ningún caso los problemas identificados han tenido consecuencias para el paciente, salvo las relacionadas con la repetición de exploraciones. Las relacionadas con la limpieza y desinfección del dispositivo se solventaron empleando la solución adecuada para tal efecto.

# Eficacia/Efectividad

Se identificaron 138 estudios que tras descartar duplicados y trabajos por título y resumen se revisaron a texto completo 20 a los que se añadió los 7 estudios identificados mediante búsqueda manual e inversa (ver anexo 3). Se excluyeron 23 estudios (ver anexo 5) y se han analizado 4 de ellos, realizados en Italia<sup>44</sup>, India<sup>46</sup> y Estados Unidos<sup>47,48</sup>.

Los 4 trabajos presentan una calidad de la evidencia baja. Tres de ellos son retrospectivos<sup>44,46,47</sup> y el cuarto tiene una doble vertiente, retrospectiva y prospectiva<sup>48</sup>.

El estudio realizado en Italia<sup>44</sup>, aunque presenta entre sus objetivos analizar la precisión para la clasificación de la ROP entre profesionales expertos y profesionales en formación, finalmente no aporta resultados al respecto. Ofrecen información sobre la concordancia interobservador para la interpretación de las imágenes de retina obtenidas de 24 prematuros (inicialmente con RetCam 3 y seguidamente con AF). No nos ofrecen el valor de *kappa* de concordancia, sino que nos describen el porcentaje de imágenes concordante por encima de un determinado umbral de concordancia. Obtuvieron un índice de kappa igual o mayor a 0,61 en la interpretación del 78,9% de las imágenes obtenidas con RetCam3 entre profesionales expertos y en formación. Para este mismo umbral y tras la lectura de imágenes con AF, el resultado fue del 89,9% de las imágenes. No informan si hay o no diferencias estadísticamente significativas y concluyen que la interpretación de imágenes es más sencilla, tanto para expertos como profesionales en formación, cuando éstas se acompañan de AF, por lo que consideran que la combinación RetCam3 + AF es una buena técnica de exploración del fondo de ojo en prematuros con ROP, por el alto grado de fiabilidad, incluso cuando la interpretación es llevada a cabo por profesionales en formación<sup>44</sup>.

En la serie de casos retrospectiva realizada en India, se proponen describir la utilidad del RetCam (130°) + AF en pacientes pediátricos con enfermedades vasculares. Examina a 22 pacientes. Los menores de 3 meses son examinados bajo la supervisión de un pediatra y los mayores de esta edad bajo anestesia general. De ellos, 5 pacientes tienen un diagnóstico de ROP. 6 de los ojos de estos pacientes presentan ROP posterior agresiva, por lo que la técnica es informada como útil para la identificación del grado de vascularización retiniana, identificar asas vasculares y conocer el estado de perfusión macular. Identificaron que 4 ojos tenían secuelas de ROP. 2 con DR total, 1 con retina avascular y otro con asa venosa flotante. Ningún

paciente desarrolló complicaciones a la anestesia o reacciones alérgicas a la inyección de fluoresceína (erupción cutánea, dificultad respiratoria, taquicardia, fiebre y reacciones locales en el lugar de la inyección). En 1 paciente con ROP posterior agresiva, con neovascularización extensa del iris, la obtención de imágenes de las fases tardías se encontró con dificultades debido a la fuga del tinte en la cámara anterior que oscurecía los detalles del fondo de ojo<sup>46</sup>.

En el estudio desarrollado en Estados Unidos, se proponen determinar si la ROP que persiste más allá de una edad postmenstrual de 45 semanas presenta anomalías que pueden documentarse mediante RetCam 3 + AF. Identifican 16 lactantes con ROP y retina avascular persistente más allá de la semana 45 postmenstrual y sin antecedentes de fotocoagulación con láser. Mediante RetCam 3, obtuvieron de todos los lactantes imágenes claras de Zona I y II (posterior y media). De Zonas II y III periféricas se obtuvieron imágenes con distorsión y deficiente contraste de imagen, por lo que fue un desafío clasificar la ROP de estos pacientes. De 8 de los 16 lactantes se consiguió obtener imágenes con AF. Ninguno presentó complicaciones sistémicas tras la inyección. Se identificó falta de perfusión de la retina periférica en los 8 y en 7 de los lactantes, presencia de fuga vascular en la unión de la retina vascular-avascular. 4 lactantes con antecedente de tratamiento con bevacizumab intravítreo (BIv) presentan vasos de derivación, falta de perfusión retiniana posterior al borde vascular-avascular y vasos retinianos finos con extensión a través de fovea dando como resultado una ausencia de la zona avascular foveal. Con todo ello, los autores concluyen que la AF es útil para identificar anomalías vasculares periféricas que no se aprecian fácilmente mediante la fotografía en color del fondo de ojo y que es importante la vigilancia continua más allá de las 50 semanas, especialmente si hubo tratamiento previo con BIv donde las implicaciones a largo plazo son en gran parte desconocidas y se han demostrado complicaciones tardías<sup>48</sup>.

Con el estudio de Hamad et al. 2020, se persigue investigar los hallazgos tardíos que se pueden identificar en el ojo con antecedentes de ROP que no fueron candidatos a tratamiento en la infancia. Destaca que el 38,6% (140/363) de los ojos presentaron DR y que el 49,6% (56/113) de los ojos examinados con AF presentaron fugas. Los autores recomiendan la realización de exámenes regulares en estos pacientes junto con la realización de AF<sup>47</sup>.

# Evaluación económica

No se identificaron estudios de evaluaciones económicas.





# Impactos

## Impacto en salud

La tecnología propuesta, a falta de estudios con grupo de comparación que puedan corroborar la información ofrecida por los estudios actuales, permitiría una mejor interpretación de imágenes tanto por parte de profesionales expertos como profesionales en formación<sup>44</sup>. Ofrecería la posibilidad de identificar fugas del tinte en personas con antecedentes de ROP y de lactantes con ROP, susceptibles de ser tratados con fotocoagulación y evitar la progresión a ceguera<sup>19,47</sup>, o incluso poder hacer una valoración de la evolución de pacientes a los que se les ha indicado alguna pauta terapéutica<sup>49</sup>.

## Impacto ético, social, legal, político y cultural de la implantación de la tecnología

Dada la difusión de este tipo de tecnología en nuestro medio, no se estima modificación alguna sobre aspectos éticos, sociales, legales, políticos o culturales en el Sistema Nacional de Salud.

## Impacto económico de la tecnología

Dada la existencia de esta técnica en diferentes centros hospitalarios del Sistema Nacional de Salud, es previsible que la incorporación de nuevos dispositivos tendría un impacto económico limitado, que no iría más allá de la propia adquisición de dichos dispositivos, salvo necesidades locales de reorganización de servicios o implementación de nuevos procesos asistenciales que puedan afectar a la estructura y funcionamiento entre servicios.



# Difusión e introducción esperada de la tecnología

Aunque esta tecnología no es un criterio para ser un CSUR, ésta se encuentra difundida entre muchos de los hospitales españoles desde hace tiempo<sup>k</sup>. A ello hay que añadir que, según la FDA son similares a los dispositivos comercializados con anterioridad<sup>4,5</sup> y nuestro marco legal, en este supuesto, ya tiene contemplados los pasos a dar<sup>39</sup>.

---

k. Nota de revisión externa: Esta tecnología está incorporada en diversos centros de nuestro país, si bien, con modelos anteriores, siendo previsible dadas sus potenciales ventajas, su extensión a otros centros donde existen unidades de nivel III de Neonatología, en especial IIIB o C (aquellas con atención integral a recién nacidos prematuros de cualquier edad gestacional).



# Recomendaciones e investigación en curso

## Investigación en curso

En la tabla 6 se recogen los registros de ensayos clínico que abordan la ROP con cámara de campo amplio o ultra-amplio y comparan con la oftalmoscopia binocular indirecta. No se han recogido los que no cumplen estas condiciones.

**Tabla 6. Registro de ensayos clínicos**

IDENTIFICADOR	DESCRIPCIÓN	INICIO	RESULTADOS
NCT04292015	Optos California. Nueva cámara con ángulo de campo ultra amplio. 200°. Comparan parámetros cardio-respiratorios (frecuencia cardíaca, saturación de oxígeno, presión arterial, frecuencia respiratoria) tras la obtención de imágenes de cribado de ROP con Optos California y con oftalmoscopia indirecta, dado que se considera que la oftalmoscopia indirecta causa estrés.	2017	NO
NCT02820662	RetCam y la clasificación ICROP de 2005. Objetivo del estudio diferente al de este informe. Mediante RetCam estudian la posible asociación entre los niveles de ácidos grasos omega-3 y el inicio de la ROP en prematuros.	2015	NO
NCT00895869	Parten de la premisa que el cribado de la ROP mediante exploración visual es doloroso. Tratan de describir y comparar la experiencia dolorosa causada por una visualización del fondo de ojo mediante una cámara de campo ultra-amplia y mediante oftalmoscopia indirecta.	2004	NO
NCT02257307	Emplean RetCam en prematuros para el cribado de ROP mediante un proceso de telemedicina. Se trata de un proyecto de implementación de telemedicina.	2014	NO
NCT04092127	Emplean RetCam y graban las expresiones faciales de los prematuros durante la exploración para intentar cuantificar el dolor.	2019	NO
<b>Resultados:</b> se comprueba si los investigadores han ofrecido resultados de su investigación a través del registro de ensayos clínicos.			

## Guías y directrices

Las recomendaciones de la guía de la Organización Panamericana de la Salud (OPS)<sup>50</sup> se dirigen a los RN prematuros que cumplen las siguientes características y para los ámbitos de prevención, cribado, tratamiento y seguimiento de la ROP, teniendo en cuenta que sus recomendaciones tratan de respetar el ámbito local o regional, sin importar el sistema de salud.

- RN prematuros menores de 32 semanas de edad gestacional y/o menos de 1500 g de peso al nacer.
- RN prematuros con edades gestacionales comprendidas entre las 33 y las 36 semanas inclusive, de cualquier peso al nacer, que hayan requerido oxígeno o presenten otros factores de riesgo para presentar ROP en algún momento entre su nacimiento y el alta hospitalaria.

Ver recomendaciones por pregunta de investigación en la tabla 7. Se destacan solo aquellas que se han considerado relevantes para los aspectos evaluados en el presente informe.

**Tabla 7. Recomendaciones de la guía de la OPS con el uso de técnicas de imagen.**

FUERZA DE LA RECOMENDACIÓN	RECOMENDACIÓN	CALIDAD DE LA EVIDENCIA
<b>Técnica de cribado de la ROP</b>		
Buena práctica clínica	El tiempo para el examen oftalmológico para el cribado de ROP debe ser lo más corto posible, y se deben tomar las precauciones necesarias con el fin de resolver con prontitud y eficiencia cualquier situación de riesgo que se pudiera presentar como efectos en la tensión arterial, frecuencia cardíaca y función respiratoria del RN.	
Fuerte a favor	Se recomienda emplear oftalmoscopia binocular indirecta (OBI) para realizar el cribado de ROP.	Muy baja
Débil a favor	Se sugiere utilizar sistemas de obtención de imágenes digitales cuando no se cuenta con oftalmólogos entrenados en el diagnóstico de esta patología, ya que permitiría transferir las imágenes a centros especializados de diagnóstico que cuenten con especialistas entrenados.	Muy baja
Fuerte a favor	Se recomienda que los oftalmólogos pediatras o expertos en retina realicen el cribado en las unidades de cuidados neonatales.	Muy baja

FUERZA DE LA RECOMENDACIÓN	RECOMENDACIÓN	CALIDAD DE LA EVIDENCIA
Débil a favor	Se sugiere emplear el espéculo palpebral y el identador escleral estériles para visualizar las regiones periféricas de la retina.	Muy baja
<b>Indicaciones de seguimiento</b>		
Buena práctica clínica	El seguimiento debe hacerlo un oftalmólogo pediatra o experto en retina hasta verificar la vascularización de la retina. El seguimiento será a los 3, 6 y 12 meses para todos los niños prematuros y, después, controles anuales.	

En nuestro contexto, el protocolo de seguimiento para el RN menor de 1500 g o menor de 32 semanas de gestación de la Sociedad Española de Neonatología, desarrollado en colaboración con la Asociación Española de Pediatría de Atención Primaria (AEPap) y la Red de Salud Materno Infantil y Desarrollo (red SAMID) y publicado en el año 2017, destaca los siguientes aspectos<sup>16</sup>:

Se debe realizar cribado de ROP en todos los <1500 g o <32 semanas, puesto que se ha mostrado efectivo para prevenir casos de ceguera. Hay algunos centros con amplio volumen de pacientes que, después de un análisis exhaustivo de sus datos, han decidido modificar sus criterios para el cribado, siempre estableciendo un margen de seguridad. Por ello es conveniente que los pediatras de Atención Primaria conozcan los criterios concretos de su hospital de referencia.

## Herramientas de evaluación:

Cribado de retinopatía tras amplia dilatación pupilar por medio de un oftalmoscopio binocular indirecto y una lente convergente esférica.

Cribado de la agudeza visual mediante el sistema de optotipos estandarizados (escala logMAR): símbolos Lea o HOTV. Cribado de estrabismo mediante Cover-test. Si el cribado se realiza antes de los 3 años, lo debe realizar el oftalmólogo.

## Cuándo evaluar:

El cribado de ROP se iniciará a la cuarta o quinta semana de edad cronológica (no antes de la semana 30 de edad corregida). Se mantendrá, con la realización de fondos de ojos de forma seriada, hasta que se

haya confirmado la vascularización de toda la retina o la regresión de la ROP, en los casos en los que se haya diagnosticado.

Aunque existe cierta controversia sobre cuándo realizar un control oftalmológico a los niños <1500 ó <32 sin ROP o con ROP 1 ó 2 que no haya precisado tratamiento, en general parece que habría que realizar un control antes del cribado de las alteraciones visuales, que en España se recomienda para todos los niños entre los 3 y los 5 años. Por tanto, este cribado de las alteraciones visuales (ambliopía, estrabismo y defectos de refracción) para los <1500 ó <32 se realizará antes de los 3 años de vida<sup>16</sup>.



# Puntos clave

La retinopatía del prematuro es una entidad clasificada como enfermedad rara (ORPHA:90050) que, puede desembocar en ceguera del prematuro si éste sobrevive y que, identificada en sus fases iniciales, puede ser tratada para evitar su progresión a ceguera.

La prueba de referencia para la identificación y seguimiento de la retinopatía del prematuro es la oftalmoscopia binocular indirecta.

La oftalmoscopia binocular indirecta presenta algunas limitaciones entre las que destacan: requiere de una transcripción de la información observada por el examinador a unas hojas de exploración oftalmológica, sin posibilidad de revisar la imagen del fondo de ojo y su realización adecuada requiere de un cierto tiempo. Siendo una exploración que no debe ser dolorosa, hay investigadores que consideran que puede causar cierto grado de dolor en los prematuros e incluso, estrés.

El uso de Phoenix Clinical ICON™ o RetCam-Clarity (RetCam 3) con angiografía fluoresceínica se siguen presentando como tecnologías para la realización de pruebas complementarias a la oftalmoscopia binocular indirecta. La interpretación de las imágenes obtenidas puede realizarse tanto con profesionales experimentados como con profesionales en formación con resultados de concordancia sin diferencias significativas.

Aunque estas tecnologías presentan algunas ventajas respecto a la prueba de referencia, como es el almacenado de imágenes del fondo de ojo y de su periferia, así como la identificación mediante angiografía fluoresceínica de lesiones que no son visibles con el examen clínico, puede requerir, en pacientes poco colaboradores, la realización de la prueba bajo anestesia en quirófano.

La planificación y realización del examen ocular con Phoenix Clinical ICON™ o RetCam-Clarity (RetCam 3) con angiografía fluoresceínica, poder verse afectada por un funcionamiento defectuoso de la tecnología por problemas de visualización de imágenes, de alimentación del dispositivo o por pérdida de datos.

No se han identificado estudios que hagan una comparación directa para valorar el rendimiento diagnóstico entre la prueba estándar de referencia y las analizadas en el presente informe.



# Bibliografía

1. Engle WA. Age terminology during the perinatal period. *Pediatrics*. 2004;114(5):1362-4. <https://doi.org/10.1542/peds.2004-1915>.
2. Real Academia Nacional de Medicina de España. Gobierno de España. Ministerio de Ciencia e Innovación. Diccionario de Términos Médicos [Internet]. 2012 [citado 30/07/2021]. Disponible en: <https://www.ranm.es/>.
3. National Center for Biotechnology Information, U. S. National Library of Medicine. MeSH Database. [Internet]. 2021 [citado 30/07/2021]. Disponible en: <https://www.ncbi.nlm.nih.gov/mesh/>.
4. Department of Health and Human Services. Indications for use. Phoenix Clinical ICON. 510(k) number: K170527. Food and Drug Administration, 2017. Disponible en: [https://www.accessdata.fda.gov/cdrh\\_docs/pdf17/K170527.pdf](https://www.accessdata.fda.gov/cdrh_docs/pdf17/K170527.pdf)
5. Department of Health and Human Services. Indications for use. RetCam 3 Ophthalmic Imaging System. 510(k) number: K182263. Food and Drug Administration, 2018. Disponible en: [https://www.accessdata.fda.gov/cdrh\\_docs/pdf18/K182263.pdf](https://www.accessdata.fda.gov/cdrh_docs/pdf18/K182263.pdf)
6. Chee RI, Gupta MP, Valikodath NG, Cole E, Orlin A, Al-Khaled T, et al. Evaluation of Potential Systemic Adverse Events Related to Fluorescein Angiography in Pediatric Patients. *Ophthalmol Retina*. 2020;4(6):595-601. <https://doi.org/10.1016/j.oret.2019.12.012>.
7. Valikodath N, Cole E, Chiang MF, Campbell JP, Chan RVP. Imaging in Retinopathy of Prematurity. *Asia Pac J Ophthalmol (Phila)*. 2019;8(2):178-86. <https://doi.org/10.22608/apo.201963>.
8. Ferrer Novella C, González Viejo I, Pueyo Royo V, Martínez Fernández R, Galdós Iztueta M, Peralta Calvo J, et al. Screening program for retinopathy of prematurity in Spain. *Arch Soc Esp Oftalmol*. 2013;88(5):184-8. <https://doi.org/10.1016/j.oftal.2012.07.030>.
9. Hartnett ME. Orphanet. El portal sobre enfermedades raras y medicamentos huérfanos. Retinopatía del prematuro [Internet]. 2019 [Última actualización 01/07/2019] [citado 29/07/2021]. Disponible en: <https://www.orpha.net/consor/cgi-bin/index.php?lng=ES>.

10. Tejada P. Retinopatía de la prematuridad. ¿Qué debe saber el pediatra? *An Pediatr Contin.* 2014;12(1):10-6.
11. Tejada P. Actualización en retinopatía de la prematuridad. *Acta Estrabológica.* 2010;39(1):43-72.
12. An international classification of retinopathy of prematurity. The Committee for the Classification of Retinopathy of Prematurity. *Arch Ophthalmol.* 1984;102(8):1130-4. <https://doi.org/10.1001/archophth.1984.01040030908011>.
13. Unidad de Gestión Clínica Oftalmología. Hospital Universitario Reina Sofía. Procedimiento Operativo Estandarizado (POE). Retinopatía del Prematuro (ROP). Servicio Andaluz de Salud. Consejería de Salud. 2018. Consultado el 30/07/2021. Disponible en: [https://www.sspa.juntadeandalucia.es/servicioandaluzdesalud/hrs3/fileadmin/user\\_upload/area\\_medica/oftalmologia/poe27\\_retinopatia\\_prematuro.pdf](https://www.sspa.juntadeandalucia.es/servicioandaluzdesalud/hrs3/fileadmin/user_upload/area_medica/oftalmologia/poe27_retinopatia_prematuro.pdf)
14. Wood EH, Chang EY, Beck K, Hadfield BR, Quinn AR, Harper CA, 3rd. 80 Years of vision: preventing blindness from retinopathy of prematurity. *J Perinatol.* 2021;41(6):1216-24. <https://doi.org/10.1038/s41372-021-01015-8>.
15. Grupo de expertos de oftalmología y Ministerio de Sanidad, Política Social e Igualdad. Retinopatía del prematuro avanzada. Centros, Servicios y Unidades de Referencia (CSUR) del Sistema Nacional de Salud. 2011. Consultado el: 29/07/2021. Disponible en: <https://www.msbs.gob.es/fr/profesionales/CentrosDeReferencia/docs/Fesp/Fesp10.pdf>
16. Grupo de Seguimiento de la Sociedad Española de Neonatología. Protocolo de seguimiento para el recién nacido menor de 1500 g o menor de 32 semanas de gestación. Madrid: Sociedad Española de Neonatología. 2017. Disponible en: [www.se-neonatal.es](http://www.se-neonatal.es)
17. Patel CK, Buckle M. Ultra-Widefield Imaging for Pediatric Retinal Disease. *Asia Pac J Ophthalmol (Phila).* 2018;7(3):208-14. <https://doi.org/10.22608/apo.2018100>.
18. Bauml CR, Goldberg RA, Fein JG. Primary intravitreal ranibizumab for high-risk retinopathy of prematurity. *Ophthalmic Surg Lasers Imaging Retina.* 2015;46(4):432-8. <https://doi.org/10.3928/23258160-20150422-05>.
19. Ekinci DY, Vural AD, Bayramoglu SE, Onur IU, Hergunsel GO. Assessment of vascular leakage and its development with FFA among patients treated with intravitreal anti-VEGF due to aggressive poste-

- rior ROP. *Int Ophthalmol*. 2019;39(12):2697-705. <https://doi.org/10.1007/s10792-019-01088-7>.
20. Lepore D, Quinn GE, Molle F, Baldascino A, Orazi L, Sammartino M, et al. Intravitreal bevacizumab versus laser treatment in type 1 retinopathy of prematurity: report on fluorescein angiographic findings. *Ophthalmology*. 2014;121(11):2212-9. <https://doi.org/10.1016/j.ophtha.2014.05.015>.
  21. Teow Kheng Leong K, Abu Kassim SNA, Sidhu JK, Zohari Z, Sivalingam T, Ramasamy S, et al. Neonatal eye screening for 203 healthy term new-borns using a wide-field digital retinal imaging system. *BMC Ophthalmol*. 2021;21(1):128. <https://doi.org/10.1186/s12886-021-01882-x>.
  22. Gonzalez A, Agarwal-Sinha S. Fluorescein angiographic features post-intravitreal bevacizumab for retinopathy of prematurity: can they support rescue laser photocoagulation to the avascular retina. *Can J Ophthalmol*. 2020;55(5):373-81. <https://doi.org/10.1016/j.jcjo.2020.05.017>.
  23. Katz X. Prematuridad y visión. *Rev Med Clin Condes*. 2010;21(6):978-83.
  24. Biblioteca Nacional de Medicina de los EEUU. MedlinePlus. Información de salud para usted. Oftalmoscopia. Oftalmoscopia indirecta [Internet]. 2021 [Última actualización 28/02/2019] [citado 23/07/2021]. Disponible en: <https://medlineplus.gov/spanish/ency/article/003881.htm>.
  25. Navarro C. Retinopatía del prematuro mediante el análisis de retinografías: disparidad en el diagnóstico según el tipo de experto en visión [tesis]. Madrid: Universidad Complutense de Madrid; 2014.
  26. NHS Lothian. Pain in Neonates During Screening for Retinopathy of Prematurity Using Two Methods. <https://ClinicalTrials.gov/show/NCT00895869>; 2004.
  27. University Hospitals of Derby. Burton NHS Foundation Trust. Optos Versus Indirect Ophthalmoscopy for ROP Screening Examination (Optos vs BIO Study). <https://ClinicalTrials.gov/show/NCT04292015>; 2017.
  28. Margareto C. Comparación de los efectos secundarios (apnea, bradicardia, desaturaciones y retenciones gástricas) de dos pautas de colirios empleadas para el screening de la retinopatía de la prematuridad [tesis]. Barcelona: Universidad Autónoma de Barcelona; 2017.

29. Chen F, Cheng D, Pan J, Huang C, Cai X, Tian Z, et al. The efficacy and safety of Retcam in detecting neonatal retinal hemorrhages. *BMC Ophthalmol.* 2018;18(1):202. <https://doi.org/10.1186/s12886-018-0887-y>.
30. Karkhaneh R, Ahmadraji A, Riazi Esfahani M, Roohipour R, Farahani Dastjani A, Imani M, et al. The Accuracy of Digital Imaging in Diagnosis of Retinopathy of Prematurity in Iran: A Pilot Study. *J Ophthalmic Vis Res.* 2019;14(1):38-41. [https://doi.org/10.4103/jovr.jovr\\_187\\_17](https://doi.org/10.4103/jovr.jovr_187_17).
31. Patel SN, Singh R, Jonas KE, Ostmo S, Gupta MP, Campbell JP, et al. Telemedical Diagnosis of Stage 4 and Stage 5 Retinopathy of Prematurity. *Ophthalmol Retina.* 2018;2(1):59-64. <https://doi.org/10.1016/j.oret.2017.04.001>.
32. Paul Chan RV, Williams SL, Yonekawa Y, Weissgold DJ, Lee TC, Chiang MF. Accuracy of retinopathy of prematurity diagnosis by retinal fellows. *Retina.* 2010;30(6):958-65. <https://doi.org/10.1097/IAE.0b013e3181c9696a>.
33. Azad R, Chandra P, Khan MA, Dar swal A. Role of intravenous fluorescein angiography in early detection and regression of retinopathy of prematurity. *J Pediatr Ophthalmol Strabismus.* 2008;45(1):36-9. <https://doi.org/10.3928/01913913-20080101-03>.
34. Escudero J, Borrás F, Fernández MA, Domínguez C. [Fluorescein angiography with Retcam in incontinentia pigmenti: a case report]. *Arch Soc Esp Oftalmol.* 2009;84(10):529-32. <https://doi.org/10.4321/s0365-66912009001000008>.
35. Koozekanani DD, Connor TB, Jr., Wirostko WJ. RetCam II Fluorescein Angiography to Guide Treatment and Diagnosis of Coats Disease. *Ophthalmic Surg Lasers Imaging.* 2010;1-3. <https://doi.org/10.3928/15428877-20100215-86>.
36. Purcaro V, Baldascino A, Papacci P, Giannantonio C, Molisso A, Molle F, et al. Fluorescein angiography and retinal vascular development in premature infants. *J Matern Fetal Neonatal Med.* 2012;25 Suppl 3:53-6. <https://doi.org/10.3109/14767058.2012.712313>.
37. Suzani M, Moore AT. Intraoperative fluorescein angiography-guided treatment in children with early Coats' disease. *Ophthalmology.* 2015;122(6):1195-202. <https://doi.org/10.1016/j.ophtha.2015.02.002>.

38. Wu C, Petersen RA, VanderVeen DK. RetCam imaging for retinopathy of prematurity screening. *J aapos*. 2006;10(2):107-11. <https://doi.org/10.1016/j.jaapos.2005.11.019>.
39. España. Real Decreto 1030/2006, de 15 de septiembre, por el que se establece la cartera de servicios comunes del Sistema Nacional de Salud y el procedimiento para su actualización. *Boletín Oficial del Estado*, 16 de septiembre de 2006, núm: 222, pp. 32650-32679.
40. Gómez C. Análisis de los factores de riesgo clínico en la retinopatía del prematuro. Estudio evolutivo [tesis]. Málaga: Universidad de Málaga; 2017.
41. Martín Begué N, Perapoch López J. Retinopatía del prematuro: incidencia, gravedad y evolución. *An Pediatr (Barc)*. 2003;58(2):156-61. [https://doi.org/10.1016/s1695-4033\(03\)78019-9](https://doi.org/10.1016/s1695-4033(03)78019-9).
42. Castro Conde JR, Echániz Urcelay I, Botet Mussons F, Pallás Alonso CR, Narbona E, Sánchez Luna M. Retinopatía de la prematuridad. Recomendaciones para la prevención, el cribado y el tratamiento. *An Pediatr (Barc)*. 2009;71(6):514-23. <https://doi.org/10.1016/j.anpedi.2009.07.006>.
43. Repka M. Orphanet. El portal sobre enfermedades raras y medicamentos huérfanos. Retinopatía del prematuro. Discapacidad [Internet]. 2020 [Última actualización 03/08/2020] [citado 29/07/2021]. Disponible en: <https://www.orpha.net/consor/cgi-bin/index.php?lng=ES>.
44. Guagliano R, Barillà D, Bertone C, Maffia A, Periti F, Spallone L, et al. Fluorescein angiography-based diagnosis for retinopathy of prematurity: expert-non expert comparison. *Eur J Ophthalmol*. 2013;23(6):881-6. <https://doi.org/10.5301/ejo.5000319>.
45. Chiang MF, Quinn GE, Fielder AR, Ostmo SR, Paul Chan RV, Berrocal A, et al. International Classification of Retinopathy of Prematurity, Third Edition. *Ophthalmology*. 2021. <https://doi.org/10.1016/j.ophtha.2021.05.031>.
46. Temkar S, Azad SV, Chawla R, Damodaran S, Garg G, Regani H, et al. Ultra-widefield fundus fluorescein angiography in pediatric retinal vascular diseases. *Indian J Ophthalmol*. 2019;67(6):788-94. [https://doi.org/10.4103/ijo.IJO\\_1688\\_18](https://doi.org/10.4103/ijo.IJO_1688_18).
47. Hamad AE, Moinuddin O, Blair MP, Schechet SA, Shapiro MJ, Quiram PA, et al. Late-Onset Retinal Findings and Complications in Untreated Retinopathy of Prematurity. *Ophthalmol Retina*. 2020;4(6):602-12. <https://doi.org/10.1016/j.oret.2019.12.015>.

48. Warren CC, Young JB, Goldberg MR, Connor TB, Kassem IS, Costakos DM. Findings in Persistent Retinopathy of Prematurity. *Ophthalmic Surg Lasers Imaging Retina*. 2018;49(7):497-503. <https://doi.org/10.3928/23258160-20180628-05>.
49. Lorenz B, Stieger K, Jäger M, Mais C, Stieger S, Andrassi-Darida M. Retinal vascular development with 0.312 mg intravitreal bevacizumab to treat severe posterior retinopathy of prematurity: A Longitudinal Fluorescein Angiographic Study. *Retina*. 2017;37(1):97-111. <https://doi.org/10.1097/iae.0000000000001126>.
50. Organización Panamericana de la Salud. Guía de práctica clínica para el manejo de la retinopatía de la prematuridad. Washington, D.C.: OPS. 2018.
51. López de Argumedo M, Reviriego E, Gutiérrez A, Bayón JC. Actualización del Sistema de Trabajo Compartido para Revisiones Sistemáticas de la Evidencia Científica y Lectura Crítica (Plataforma FLC 3.0). Ministerio de Sanidad, Servicios Sociales e Igualdad. Servicio de Evaluación de Tecnologías Sanitarias del País Vasco; 2017. Informes de Evaluación de Tecnologías Sanitarias: OSTEBA.
52. Canto LM. Morbilidad ocular y prematuridad [tesis]. Zaragoza: Universidad de Zaragoza; 1997.
53. Fernández MC. Secuelas oftalmológicas en recién nacidos con bajo peso a los cuatro años [tesis]. Madrid: Universidad Autónoma de Madrid; 2004.
54. Gursoy H, Bilgec MD, Erol N, Basmak H, Colak E. The analysis of posterior segment findings in term and premature infants using RetCam images. *Int Ophthalmol*. 2018;38(5):1879-86. <https://doi.org/10.1007/s10792-017-0670-8>.
55. Lepore D, Molle F, Pagliara MM, Baldascino A, Angora C, Sammartino M, et al. Atlas of fluorescein angiographic findings in eyes undergoing laser for retinopathy of prematurity. *Ophthalmology*. 2011;118(1):168-75. <https://doi.org/10.1016/j.ophtha.2010.04.021>.
56. Li Y, Li J, Zhang X, Peng J, Li J, Zhao P, et al. Identification of Gene Mutations in Atypical Retinopathy of Prematurity Cases. *Journal of Ophthalmology*. 2020;2020. <https://doi.org/10.1155/2020/4212158>.
57. Márquez FJ. Secuelas oftálmicas en prematuros [tesis]. Granada: Universidad de Granada; 2002.



58. Mintz-Hittner HA, Geloneck MM, Chuang AZ. Clinical Management of Recurrent Retinopathy of Prematurity after Intravitreal Bevacizumab Monotherapy. *Ophthalmology*. 2016;123(9):1845-55. <https://doi.org/10.1016/j.ophtha.2016.04.028>.
59. Moral MT. Cuidado y tratamiento de la retinopatía de la prematuridad: práctica clínica en centros neonatales españoles [tesis]. Madrid: Universidad Complutense de Madrid; 2006.
60. Paredes B. Secuelas oftalmológicas en la retinopatía de la prematuridad [tesis]. Madrid: Universidad Complutense de Madrid; 1998.
61. Rodrigo VM. Protocolo de detección y tratamiento de la retinopatía del prematuro: estudio retrospectivo y prospectivo entre los años 1995 y 2002 [tesis]. Valencia: Universitat de València (Estudi General); 2004.
62. Sáenz N. Situación actual de la retinopatía de la prematuridad en España [tesis]. Madrid: Universidad Complutense de Madrid; 2007.
63. Santos MT. Seguimiento a los 24 meses de edad corregida de una cohorte de niños con peso al nacimiento menor de 1500 gramos en el hospital clínico San Carlos [tesis]. Madrid: Universidad Complutense de Madrid; 2016.
64. The International Classification of Retinopathy of Prematurity revisited. *Arch Ophthalmol*. 2005;123(7):991-9. <https://doi.org/10.1001/archophth.123.7.991>.
65. Camba F, Perapoch J, Martín N. Retinopatía de la prematuridad. Protocolos Diagnóstico Terapéuticos de la AEP: Neonatología. 2008. 443-7. Disponible en: <https://www.aeped.es/sites/default/files/documentos/46.pdf>



# Anexos

## Anexo 1. Metodología empleada para la realización de la ficha técnica

<b>Pregunta de investigación:</b>	¿Son eficaces, seguras y eficientes las cámaras de campo amplio con angiografía fluoresceínica para el cribado, diagnóstico y seguimiento de la retinopatía de la prematuridad?
<b>Objetivos específicos:</b>	Valorar el rendimiento diagnóstico de Phoenix Clinical ICON™ o RetCam-Clarity (RetCam 3) con angiografía fluoresceínica respecto a la oftalmoscopia binocular indirecta.
<b>Búsqueda bibliográfica:</b>	<p><b>Fecha de búsqueda:</b> Agosto de 2021. Complementado con sistema de alertas hasta noviembre de 2021.</p> <p><b>Bases de datos generales:</b> Medline, Embase, CRD databases, The Cochrane Library.</p> <p><b>Bases de datos de ensayos clínicos en desarrollo:</b> ClinicalTrials.gov, EU Clinical Trials Register, International Clinical Trials Registry Platform (WHO), Current Controlled Trials (ISRCTN registry).</p> <p><b>Otras:</b> Manufacturer and User Facility Device Experience (MAUDE), European Patent Office.</p> <p><b>Palabras clave utilizadas:</b> low birth weight, premature infant*, preterm infant*, neonatal prematurit*, premature birth*, preterm birth*, “Infant, Extremely Low Birth Weight”, “Infant, Premature”, ROP, prematurit* retinopath*, retrolental fibroplasia*, retrolental dysplasia*, retrolental fibrosis, retrolenticular fibroplasia*, “Retinopathy of Prematurity”, fluoresce* angiograph*, fundus fluoresce* photograph*, fluoresce* photograph*, fluoresce* angiophotograph*, fluoresce* angiograph*, fluoroangiograph*, “Fluorescein Angiography”, fundus camera, ICON Phoenix, RetCam Clarity, RetCam 3, ultra widefield, ultra-widefield fundus, UWFA.</p>
<b>Criterios de inclusión:</b>	<p><b>Población:</b> recién nacidos prematuros y/o con bajo peso al nacer.</p> <p><b>Intervención:</b> Obtención de imágenes de retina mediante RetCam 3 ó ICON Phoenix con ayuda de angiografía fluoresceínica.</p> <p><b>Resultados:</b> Concordancia entre evaluadores, entre el propio evaluador, sensibilidad y especificidad de la prueba.</p> <p><b>Diseño de estudio y tipo de publicación:</b> Informes de evaluación de tecnologías sanitarias, revisiones sistemáticas con o sin meta-análisis, estudios experimentales y cuasi-experimentales.</p> <p><b>Idioma:</b> inglés, francés, castellano.</p>

<b>Criterios de exclusión:</b>	Revisiones narrativas, cartas al director, editoriales, notas, protocolos de investigación, medios ajenos a los sistemas sanitarios.
<b>Extracción de datos:</b>	<p>Los datos relevantes de los estudios fueron extraídos de un modo uniforme en tablas de síntesis de la evidencia. Se recopiló información general como autoría, año de publicación, e información específica como objetivos del estudio, características de la intervención y desenlaces de interés.</p> <p>La síntesis de los resultados se realizó de forma cualitativa en las tablas de evidencia recogidas en el anexo 4, basadas en las fichas de lectura crítica, Plataforma Web 3.0<sup>51</sup>.</p>
<b>Valoración de la calidad de la evidencia:</b>	Para la valoración de la calidad de la evidencia recuperada y su riesgo de sesgo, se utilizó la herramienta de lectura crítica <sup>51</sup> .

## Anexo 2. Estrategias de búsqueda

### Pubmed

#1 (low birth weight) OR (premature infant\*) OR (preterm infant\*) OR (neonatal prematurit\*) OR (premature birth\*) OR (preterm birth\*) OR (“Infant, Extremely Low Birth Weight”[Mesh] OR “Infant, Premature”[Mesh])

#2 ROP OR (prematurit\* retinopath\*) OR (retrolental fibroplasia\*) OR (retrolental dysplasia\*) OR (retrolental fibrosis) OR (retrolenticular fibroplasia\*) OR (“Retinopathy of Prematurity”[Mesh])

#3 ((fluoresce\* angiograph\*) OR (fundus fluoresce\* photograph\*) OR (fluoresce\* photograph\*) OR (fluoresce\* angiophotograph\*) OR (fluoresce\* angiograph\*) OR fluoroangiograph\*) OR (“Fluorescein Angiography”[Mesh])

#4 (fundus camera) OR (ICON Phoenix) OR (RetCam Clarity) OR (RetCam 3) OR (ultra widefield) OR (ultra-widefield fundus) OR UWFA

#1 AND #2 AND #3 AND #4

NOT “Case Reports”[Publication Type] OR “Letter”[Publication Type] OR “Editorial”[Publication Type] OR “News”[Publication Type] OR “Historical Article”[Publication Type] OR “Anecdotes as Topic”[Mesh] OR “Comment”[Publication Type] OR “Congress”[Publication Type]

Límites: English, French, Spanish, 2010-2021

16 + 1

### Embase

#1 ‘low birth weight’/exp OR ‘prematurity’/exp OR (low birth weight) OR (premature infant\*) OR (preterm infant\*) OR (neonatal prematurit\*) OR (premature birth\*) OR (preterm birth\*)

#2 ‘retrolental fibroplasia’/exp OR ROP OR (prematurit\* retinopath\*) OR (retrolental fibroplasia\*) OR (retrolental dysplasia\*) OR (retrolental fibrosis) OR (retrolenticular fibroplasia\*)

#3 ‘fluorescence angiography’/exp OR (fluoresce\* angiograph\*) OR (fundus fluoresce\* photograph\*) OR (fluoresce\* photograph\*) OR (fluoresce\* angiophotograph\*) OR (fluoresce\* angiograph\*) OR fluoroangiograph\*

#4 'fundus camera'/exp OR (fundus camera) OR (ICON Phoenix) OR (RetCam Clarity) OR (RetCam 3) OR (ultra widefield) OR (ultra-widefield fundus) OR UWFA

#1 AND #2 AND #3 AND #4

Límites: [embase]/lim NOT ([embase]/lim AND [medline]/lim) AND ([article]/lim OR [article in press]/lim OR [data papers]/lim OR [review]/lim OR [short survey]/lim) AND ([english]/lim OR [french]/lim OR [spanish]/lim) AND [2010-2021]/py

1

## Cochrane

#1 MeSH descriptor: [Infant, Premature] explode all trees

#2 MeSH descriptor: [Infant, Extremely Low Birth Weight] explode all trees

#3 ((low birth weight) OR (premature infant\*) OR (preterm infant\*) OR (neonatal prematurit\*) OR (premature birth\*) OR (preterm birth\*)) (Word variations have been searched)

#4 #1 OR #2 OR #3

#5 MeSH descriptor: [Retinopathy of Prematurity] explode all trees

#6 (ROP OR (prematurit\* retinopath\*) OR (retrolental fibroplasia\*) OR (retrolental dysplasia\*) OR (retrolental fibrosis) OR (retrolenticular fibroplasia\*)) (Word variations have been searched)

#7 #5 OR #6

#8 MeSH descriptor: [Fluorescein Angiography] explode all trees

#9 ((fluoresce\* angiograph\*) OR (fundus fluoresce\* photograph\*) OR (fluoresce\* photograph\*) OR (fluoresce\* angiophotograph\*) OR (fluoresce\* angiograph\*) OR fluoroangiograph\*) (Word variations have been searched)

#10 #8 OR #9

#11 ((fundus camera) OR (ICON Phoenix) OR (RetCam Clarity) OR (RetCam 3) OR (ultra widefield) OR (ultra-widefield fundus) OR UWFA) (Word variations have been searched)

#12 #4 AND #7 AND #10 AND #11 with Publication Year from 2010 to present, with Cochrane Library publication date from Jan 2010 to present, in Trials

1

## CRD

(fundus camera) OR (ICON Phoenix) OR (RetCam Clarity) OR (RetCam 3) OR (ultra widefield) OR (ultra-widefield fundus) OR UWFA

0

Totales: 19  
Sin duplicados: 18

## ClinicalTrial.gov

((fundus camera) OR (ICON Phoenix) OR (RetCam Clarity) OR (RetCam) OR (ultra widefield) OR (ultra-widefield fundus) OR UWFA) | “Retinopathy of Prematurity” OR ROP OR (prematunit\* retinopath\*) OR (retrolental fibroplasia\*) OR (retrolental dysplasia\*) OR (retrolental fibrosis) OR (retrolenticular fibroplasia\*)

8

## Current Controlled Trial (ISRCTN registry)

“(Condition: ROP OR (prematunit\* retinopath\*) OR (retrolental fibroplasia\*) OR (retrolental dysplasia\*) OR (retrolental fibrosis) OR (retrolenticular fibroplasia\*) AND Interventions: ((fundus camera) OR (ICON Phoenix) OR (Ret Cam Clarity) OR (Ret Cam 3) OR (ultra widefield) OR (ultra-widefield fundus) OR UWFA))”

0

## International Clinical Trials Registry Platform (WHO)

(fundus camera) OR (ICON Phoenix) OR (RetCam Clarity) OR (RetCam 3) OR (ultra widefield) OR (ultra-widefield fundus) OR UWFA

42

## EU Clinical Trials Register

(fundus camera) OR (ICON Phoenix) OR (RetCam Clarity) OR (RetCam 3) OR (ultra widefield) OR (ultra-widefield fundus) OR UWFA

6

## TESEO

retinopatía prematuridad: 24 resultados

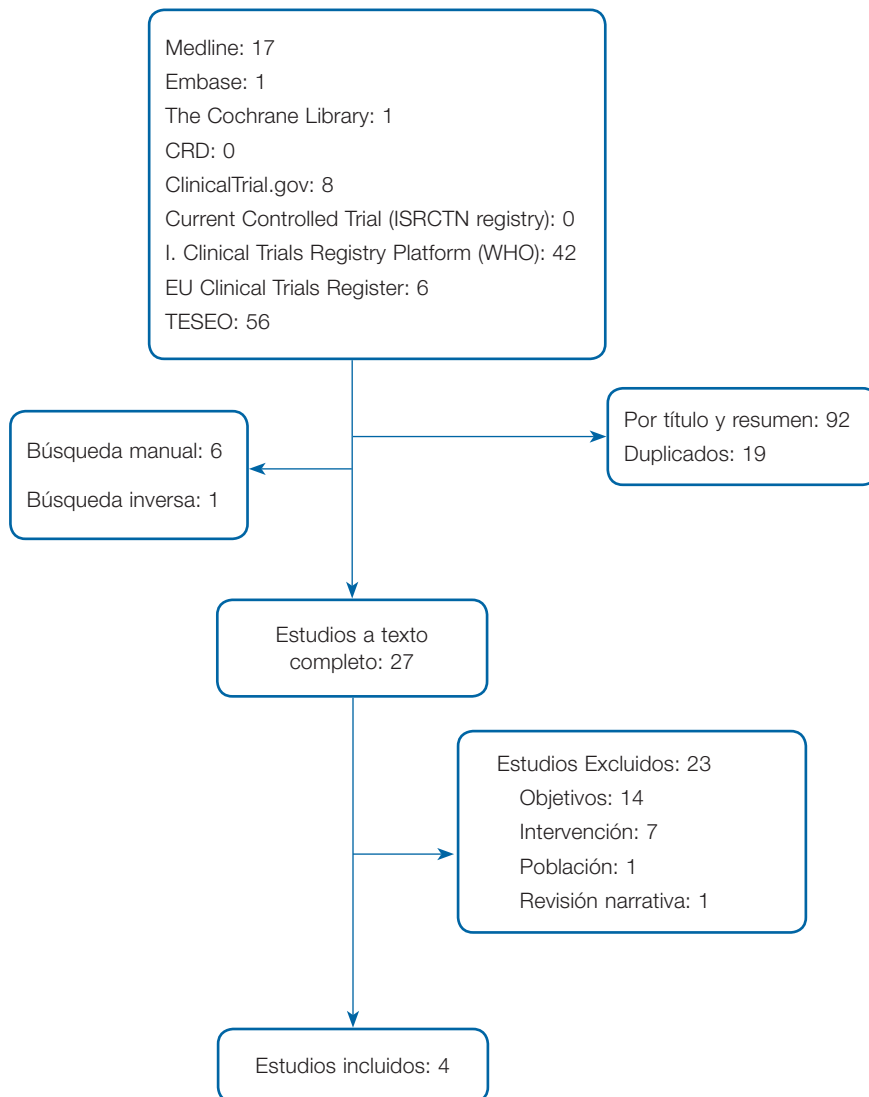
retinopatía prematuro: 32 resultados

Duplicados: 18

Resultados netos: 38 resultados



### Anexo 3. Diagrama de flujo.



## Anexo 4. Tablas de síntesis de la evidencia científica

CITA / ESTUDIO	PREGUNTA DE INVESTIGACIÓN	RESULTADOS	CONCLUSIONES																																			
<p>Guagliano et al. 201344. Observacional retrospectivo.</p> <p><b>Localización y periodo de realización:</b> Pavia, Turín (Italia). May 2009 a Dic 2011.</p> <p><b>Objetivos:</b> Evaluar precisión y concordancia interobservador para interpretar imágenes ROP por oftalmólogos expertos, en formación y obtenidas x <b>RetCam + AF.</b></p>	<p><b>Población:</b> 24 prematuros (48 ojos). 10/14 niñas/niños con ROP en estadio 2. Edad gestacional media: 25,4 semanas (DE: 1,74). Peso medio: 804,7 gr (DE: 223,2 gr)</p> <p><b>Prueba a estudio:</b> RetCam 3 (Clarity, Pleasanton, California, USA) y AF. Fluoresceína al 10% intravenosa en bolo a 0,1 mL/Kg. Montaje y ensamblado de fotografías mediante Photoshop.</p> <p><b>Prueba de comparación:</b> OBI.</p> <p><b>Participan:</b> 2 oftalmólogos expertos y 3 oftalmólogos en formación.</p> <p>Análisis de las imágenes estandarizado por sectores.</p> <p>Sistema de puntuación: indica presencia/ausencia o nº de lesiones.</p>	<p><b>Concordancia interobservador:</b></p> <table border="1"> <thead> <tr> <th colspan="7">Sectores fotográficos analizados y su clasificación.</th> </tr> <tr> <th>Concordancia</th> <th>RetCam</th> <th>%</th> <th>AF</th> <th>%</th> <th>Total</th> <th>%</th> </tr> </thead> <tbody> <tr> <td>Buena-muy buena (<math>\square \geq 0,61</math>)</td> <td>120</td> <td>78,9%</td> <td>178</td> <td>89,9%</td> <td>298</td> <td>85,1%</td> </tr> <tr> <td>Moderada-pobre (<math>\square &lt; 0,61</math>)</td> <td>32</td> <td>21,1%</td> <td>20</td> <td>10,1%</td> <td>52</td> <td>14,9%</td> </tr> <tr> <td><b>Total</b></td> <td><b>152</b></td> <td></td> <td><b>198</b></td> <td></td> <td><b>350</b></td> <td></td> </tr> </tbody> </table> <p>AF: angiografía fluoresceínica.</p> <p>El 85,1% de los sectores fotográficos analizados fueron clasificados adecuadamente, con una concordancia <math>\geq</math> a 0,61 por los expertos y profesionales en formación.</p>	Sectores fotográficos analizados y su clasificación.							Concordancia	RetCam	%	AF	%	Total	%	Buena-muy buena ( $\square \geq 0,61$ )	120	78,9%	178	89,9%	298	85,1%	Moderada-pobre ( $\square < 0,61$ )	32	21,1%	20	10,1%	52	14,9%	<b>Total</b>	<b>152</b>		<b>198</b>		<b>350</b>		<p>Imágenes de AF parecen ser más fáciles de interpretar que imágenes de RetCam, tanto por oftalmólogos expertos como no expertos. Los resultados confirman que la AF es una buena técnica de exploración con un alto grado de fiabilidad, incluso cuando se trata de profesionales en formación.</p> <p><b>Calidad del estudio:</b> Baja.</p> <p><b>Comentarios:</b> No informan sobre precisión. N° evaluadores e imágenes reducido.</p>
Sectores fotográficos analizados y su clasificación.																																						
Concordancia	RetCam	%	AF	%	Total	%																																
Buena-muy buena ( $\square \geq 0,61$ )	120	78,9%	178	89,9%	298	85,1%																																
Moderada-pobre ( $\square < 0,61$ )	32	21,1%	20	10,1%	52	14,9%																																
<b>Total</b>	<b>152</b>		<b>198</b>		<b>350</b>																																	

CITA ABREVIADA	PREGUNTA DE INVESTIGACIÓN	RESULTADOS	CONCLUSIONES
<p>Temkar et al. 201946.</p> <p>Serie casos retrospectiva.</p> <p><b>Localización y periodo de realización:</b></p> <p>Nueva Delhi. (India). No descrito.</p> <p><b>Objetivos:</b></p> <p>Describir la utilidad de la <b>RetCam (130°) + AF</b> en enfermedades vasculares retinianas pediátricas.</p>	<p><b>Población:</b></p> <p>22 pacientes pediátricos (43 ojos). 15/7 niños/niñas. Rango edades: 4 semanas a 10 años. Pacientes con: Enfermedad de Coats: 6. Vitreorretinopatía familiar exudativa: 5. <b>ROP: 5.</b> Pliegues retinianos congénitos: 3. Doble cabeza del nervio óptico: 1. Vasculatura fetal persistente: 1. Incontinencia pigmentaria: 1</p> <p>Pacientes de los que no se obtuvo imágenes convencionales del fondo de ojo y AF o en quienes se planificaron procedimientos adicionales como láser o crioterapia como parte del tratamiento.</p> <p>Tratamiento guiado por AF (láser / crioterapia) siempre que fue necesario. Visitas de seguimiento planificadas según tipo de enfermedad, gravedad y decisión del cirujano.</p> <p><b>Prueba a estudio:</b></p> <p>Imágenes RetCam (130°) bajo supervisión de un pediatra (en RN &lt;3 meses) o bajo anestesia general (en ≥ 3 meses). Fluoresceína sódica intravenosa (20%) a una dosis de 0,04 mL / kg ó 7,7 mg / kg seguido de un lavado con solución salina inmediata.</p> <p><b>Prueba de comparación: No hay comparador.</b></p>	<p>10 ojos con ROP.</p> <p>6 ojos tenían ROP posterior agresiva: RetCam + AF extremadamente útil para identificar el grado de vascularización retiniana, para identificar asas avasculares y para conocer el estado de la perfusión macular.</p> <p>4 ojos tenían secuelas de ROP. 2 pacientes con 1 ojo que presentó DR total. Otro ojo tenía retina avascular en la Zona 3 y otro se identificó un asa venosa flotante.</p> <p><b>Complicaciones y dificultades encontradas</b></p> <p>Ningún paciente desarrolló complicaciones de la anestesia o reacciones alérgicas a la inyección de fluoresceína (erupción cutánea, dificultad respiratoria, taquicardia, fiebre y reacciones locales en el lugar de la inyección).</p> <p>En 1 paciente con ROP posterior agresiva, con neovascularización extensa del iris, la obtención de imágenes de las fases tardías tuvo dificultades debido a la fuga del tinte en la cámara anterior que oscurecía los detalles del fondo de ojo.</p>	<p><b>RetCam + AF</b> es extremadamente útil en el tratamiento de las enfermedades vasculares retinianas pediátricas. Las imágenes angiográficas de campo amplio ayudan a analizar y documentar patologías vasculares periféricas sutiles que pueden pasarse por alto en el examen clínico.</p> <p>RetCam + AF guía al cirujano en la toma de decisiones terapéuticas y de retratamiento cruciales.</p> <p><b>Calidad del estudio:</b></p> <p>Baja</p> <p><b>Comentarios:</b></p> <p>Describen en discusión: “En este estudio, teníamos la intención de ver si AF proporcionaría más detalles en comparación solo con el examen clínico o solo con imágenes”. <b>No descrito en metodología.</b></p> <p>Estudio retrospectivo con una duración de seguimiento variable.</p>

CITA ABREVIADA	PREGUNTA DE INVESTIGACIÓN	RESULTADOS	CONCLUSIONES
<p>Warren et al. 201848.</p> <p>Serie casos. Vertiente retrospectiva y prospectiva.</p> <p><b>Localización y periodo de realización:</b> Milwaukee. (EEUU). Vertiente retrospectiva: 01/01/2012 a 01/04/2015. Vertiente prospectiva: No informado</p> <p><b>Objetivos:</b> Determinar si la ROP que persiste más allá de una edad postmenstrual de 45 semanas presenta anomalías que pueden documentarse mediante fotografía de fondo de ojo y AF.</p>	<p><b>Población:</b> 487 lactantes evaluados para ROP. 16 lactantes (3,3%) con ROP y retina avascular persistente más allá de la semana 45 postmenstrual y sin antecedentes de fotocoagulación con láser.</p> <p>Hallazgos informados bilateralmente en cada lactante.</p> <p><b>Prueba a estudio:</b> Vertiente retrospectiva y prospectiva. RetCam 3 + AF. Fluoresceína IV al 10% con dosis de 7,7 mg/Kg con lavado con solución salina. 3 oftalmólogos examinan fotos y angiogramas con fluoresceína.</p> <p><b>Prueba de comparación:</b> Vertiente retrospectiva y prospectiva: un examinador con ayuda de OBI y depresión escleral.</p>	<p>9 lactantes sin tratamiento previo. 7 lactantes tratados previamente con dosis única de bevacizumab (0,625 mg en 0,03 mL) intravítreo (Blv) por ROP en zona I o II posterior con enfermedad plus. Diferencias estadísticamente significativas con edad gestacional media más temprana en los tratados previamente (<math>p &lt; 0,05</math>). Sin diferencias estadísticamente significativas para el peso.</p> <p>Tras semana 45 o posterior ROP de los lactantes clasificada como:</p> <p><u>1 lactante:</u> ROP tipo 1 con Zona II Etapa 3 con plus.</p> <p><u>3 lactantes:</u> Zona III Etapa 2 ROP sin plus.</p> <p><u>7 lactantes:</u> Zona III Etapa 3 sin plus.</p> <p><u>5 lactantes:</u> Zona II Etapa 3 sin plus.</p> <p><b>Imágenes RetCam 3</b> (16 lactantes): Todos lactantes, vistas claras de Zona I y Zona II posterior y media. Imágenes Zonas II y III periféricas limitadas por distorsión periférica y contraste de imagen deficiente. En este caso, la clasificación de la ROP mediante RetCam 3 fue un desafío.</p> <p><b>Imágenes con AF</b> (8 lactantes): Sin complicaciones sistémicas tras inyección. Identificada falta de perfusión retina periférica. 7 lactantes con fuga vascular en unión retina vascular-avascular. 4 lactantes tratados previamente con Blv: observados vasos de derivación, falta de perfusión retiniana posterior al borde vascular-avascular y vasos retinianos finos con extensión a través de fóvea dando como resultado una ausencia de la zona avascular foveal.</p>	<p>Aunque es poco común, algunos lactantes presentan ROP persistente y anomalías vasculares más allá de las 45 semanas en lactantes sin tratamiento previo y tratados con Blv.</p> <p>La AF es útil para identificar anomalías vasculares periféricas que no se aprecian fácilmente mediante la fotografía en color del fondo de ojo. Es importante la vigilancia continua más allá de las 50 semanas, especialmente si hubo tratamiento previo con Blv donde las implicaciones a largo plazo son en gran parte desconocidas y se han demostrado complicaciones tardías.</p> <p><b>Calidad del estudio: Baja.</b></p> <p><b>Comentarios:</b> Limitaciones por diseño retrospectivo, un tamaño muestral pequeño y la falta de imágenes de seguimiento.</p>

CITA ABREVIADA	PREGUNTA DE INVESTIGACIÓN	RESULTADOS	CONCLUSIONES																																													
<p>Hamad et al. 2020<sup>47</sup>.</p> <p>Serie casos retrospectiva, multicéntrica (18 centros) y no consecutiva.</p> <p>Localización y periodo de realización: EEUU. No descrito.</p> <p>Objetivos: Investigar hallazgos tardíos en retina y complicaciones en ojos con antecedentes de ROP que no cumplieron con los criterios de tratamiento y no recibieron tratamiento en la infancia.</p>	<p><b>Población:</b> 186 pacientes (363 ojos). Edad media = 34,5 años (rango: 7 a 76 a). Edad gestacional media = 26,6 semanas (rango: 23 a 34 semanas – a partir de 230 ojos). Peso medio al nacimiento = 875 gr (rango: 425 a 1590, a partir de 150 ojos). <u>113 ojos con AF.</u></p> <p><b>Criterios inclusión:</b> pacientes ≥ 6 años e: 1) Historia de prematuro y ROP, y 2) ningún tratamiento previo durante infancia para ROP en ojo del estudio (crioterapia, láser ROP, cirugía retiniana o inyecciones anti-VEGF).</p> <p><b>Criterios exclusión:</b> edad gestacional &gt; 34 sems., peso gestacional &gt; 1600 gr, afecciones retinianas comórbidas, cualquier evidencia de hallazgos avanzados de ROP durante infancia (hemorragia vítrea o DR).</p> <p><b>Prueba a estudio:</b> Imagen de retina (no descrita tecnología) ± AF</p> <p><b>Prueba de comparación:</b> No aplica.</p>	<table border="1" data-bbox="987 304 1554 847"> <thead> <tr> <th colspan="3" data-bbox="987 304 1554 339">Hallazgos en los pacientes (n=363)</th> </tr> <tr> <th data-bbox="987 339 1350 375"></th> <th data-bbox="1350 339 1464 375">Casos</th> <th data-bbox="1464 339 1554 375">%</th> </tr> </thead> <tbody> <tr> <td data-bbox="987 375 1350 410">Celosía o enrejado</td> <td data-bbox="1350 375 1464 410">196</td> <td data-bbox="1464 375 1554 410">54,0%</td> </tr> <tr> <td data-bbox="987 410 1350 445">Agujeros retinianos</td> <td data-bbox="1350 410 1464 445">126</td> <td data-bbox="1464 410 1554 445">34,7%</td> </tr> <tr> <td data-bbox="987 445 1350 480">Lágrimas retinianas</td> <td data-bbox="1350 445 1464 480">111</td> <td data-bbox="1464 445 1554 480">30,6%</td> </tr> <tr> <td data-bbox="987 480 1350 515">Desprendimiento retina</td> <td data-bbox="1350 480 1464 515">140</td> <td data-bbox="1464 480 1554 515">38,6%</td> </tr> <tr> <td data-bbox="987 515 1350 550">Retinosquiasis (separación 2 láminas)</td> <td data-bbox="1350 515 1464 550">44</td> <td data-bbox="1464 515 1554 550">12,1%</td> </tr> <tr> <td data-bbox="987 550 1350 620">Interfaz en forma de cresta de condensación vítrea</td> <td data-bbox="1350 550 1464 620">112</td> <td data-bbox="1464 550 1554 620">30,9%</td> </tr> <tr> <td data-bbox="987 620 1350 655">Arrastre macular (o agujero)</td> <td data-bbox="1350 620 1464 655">44</td> <td data-bbox="1464 620 1554 655">12,1%</td> </tr> <tr> <th colspan="3" data-bbox="987 655 1554 691">Hallazgos con AF (n=113)</th> </tr> <tr> <th data-bbox="987 691 1350 726"></th> <th data-bbox="1350 691 1464 726">Casos</th> <th data-bbox="1464 691 1554 726">%</th> </tr> <tr> <td data-bbox="987 726 1350 761">Bucles arteriovenosos</td> <td data-bbox="1350 726 1464 761">59</td> <td data-bbox="1464 726 1554 761">52,2%</td> </tr> <tr> <td data-bbox="987 761 1350 796">Microaneurismas</td> <td data-bbox="1350 761 1464 796">31</td> <td data-bbox="1464 761 1554 796">27,4%</td> </tr> <tr> <td data-bbox="987 796 1350 831">Fuga</td> <td data-bbox="1350 796 1464 831">56</td> <td data-bbox="1464 796 1554 831">49,6%</td> </tr> <tr> <td data-bbox="987 831 1350 847">Neovascularización</td> <td data-bbox="1350 831 1464 847">16</td> <td data-bbox="1464 831 1554 847">14,2%</td> </tr> </tbody> </table>	Hallazgos en los pacientes (n=363)				Casos	%	Celosía o enrejado	196	54,0%	Agujeros retinianos	126	34,7%	Lágrimas retinianas	111	30,6%	Desprendimiento retina	140	38,6%	Retinosquiasis (separación 2 láminas)	44	12,1%	Interfaz en forma de cresta de condensación vítrea	112	30,9%	Arrastre macular (o agujero)	44	12,1%	Hallazgos con AF (n=113)				Casos	%	Bucles arteriovenosos	59	52,2%	Microaneurismas	31	27,4%	Fuga	56	49,6%	Neovascularización	16	14,2%	<p>Ojos con ROP que no alcanzaron umbral de tratamiento tuvieron hallazgos retinianos tardíos y complicaciones, de las cuales el DR es la más preocupante. Se observaron complicaciones en todos los grupos de edad.</p> <p>Recomendamos exámenes regulares y consideración de AF de campo ultra amplio.</p> <p>Calidad del estudio: Baja.</p> <p>Comentarios: serie de casos retrospectiva, no secuencial, no comparativa y, por lo tanto, no se pueden inferir datos de incidencia o prevalencia.</p> <p>Hay sesgo de selección. Todos los casos se recopilan de especialistas en vitreoretina pediátrica.</p> <p>Probable sesgo de recuerdo, ya que es más probable que se recuerden y contribuyan los casos más graves.</p> <p>Sin información de refracción y longitudes axiales debido a la falta de equipo.</p> <p>Sin información sobre glaucoma, estado del ángulo y otras patologías del segmento anterior y ambliopía.</p> <p>Además, el método de recopilación de datos de vascularización y otros hallazgos clínicos no estaban estandarizados.</p>
Hallazgos en los pacientes (n=363)																																																
	Casos	%																																														
Celosía o enrejado	196	54,0%																																														
Agujeros retinianos	126	34,7%																																														
Lágrimas retinianas	111	30,6%																																														
Desprendimiento retina	140	38,6%																																														
Retinosquiasis (separación 2 láminas)	44	12,1%																																														
Interfaz en forma de cresta de condensación vítrea	112	30,9%																																														
Arrastre macular (o agujero)	44	12,1%																																														
Hallazgos con AF (n=113)																																																
	Casos	%																																														
Bucles arteriovenosos	59	52,2%																																														
Microaneurismas	31	27,4%																																														
Fuga	56	49,6%																																														
Neovascularización	16	14,2%																																														

## Anexo 5. Estudios excluidos y motivos

ESTUDIO	MOTIVOS
Baumal et al. 2015 <sup>18</sup>	Estudio de intervención sobre la ROP. Diagnóstico y seguimiento con RetCam.
Canto 1997 <sup>52</sup>	TESIS. Objetivos diferentes a los de la investigación.
Ekinci et al. 2019 <sup>19</sup>	Estudio de intervención sobre la ROP. Diagnóstico y seguimiento con RetCam.
Fernández 2004 <sup>53</sup>	TESIS. Objetivos diferentes a los de la investigación.
Gursoy et al. 2018 <sup>54</sup>	Objetivos diferentes a los de la investigación.
Karkhaneh et al. 2019 <sup>30</sup>	No emplean AF.
Lepore et al. 2011 <sup>55</sup>	Objetivos diferentes a los de la investigación.
Lepore et al. 2014 <sup>20</sup>	Estudio de intervención sobre la ROP. Diagnóstico y seguimiento con RetCam.
Li et al. 2020 <sup>56</sup>	Objetivos diferentes a los de la investigación.
Lorenz et al. 2017 <sup>49</sup>	Estudio de intervención sobre la ROP. Diagnóstico y seguimiento con RetCam.
Margareto 2017 <sup>28</sup>	TESIS. Objetivos diferentes a los de la investigación.
Márquez 2002 <sup>57</sup>	TESIS. Objetivos diferentes a los de la investigación.
Mintz et al. 2016 <sup>58</sup>	Objetivos diferentes a los de la investigación.
Moral 2006 <sup>59</sup>	TESIS. Objetivos diferentes a los de la investigación.
Navarro 2014 <sup>25</sup>	TESIS. Objetivos diferentes a los de la investigación. No emplean AF.
Paredes 1998 <sup>60</sup>	TESIS. Objetivos diferentes a los de la investigación.
Patel et al. 2018 <sup>17</sup>	Revisión narrativa.
Patel et al. 2018 <sup>31</sup>	No emplean AF.
Paul-Chan et al. 2010 <sup>32</sup>	No emplean AF.
Rodrigo 2004 <sup>61</sup>	TESIS. Objetivos diferentes a los de la investigación.
Sáenz 2007 <sup>62</sup>	TESIS. Objetivos diferentes a los de la investigación.
Santos 2016 <sup>63</sup>	TESIS. Objetivos diferentes a los de la investigación.
Teow et al. 2021 <sup>21</sup>	Población sin interés para la investigación.

# Anexo 6. Resumen de los componentes clave de la Clasificación Internacional de Retinopatía del Prematuro (ICROP). Tercera edición

## Localización

- Se definen 3 zonas de la retina, centradas en el disco óptico. La ubicación de la vascularización retiniana más posterior o lesión de ROP designa la localización en el ojo.
- Se define una región como zona posterior II que comienza en el margen entre la zona I y la zona II y se extiende hacia la zona II para 2 diámetros de disco.\*
- El término muesca (*notch*) se utiliza para describir una incursión de la lesión de ROP entre la 1 y 2 horas de reloj hacia una zona más posterior. La zona ROP para esos ojos debe destacarse por la zona más posterior de vascularización de la retina con el calificador “muesca” (por ejemplo, zona I secundaria a la muesca –“*zone I secondary to notch*”).\*

## Enfermedad plus y pre-plus

La enfermedad plus se define por la aparición de dilatación y tortuosidad de los vasos retinianos, y la enfermedad pre-plus se define por dilatación vascular anormal, tortuosidad insuficiente para la enfermedad plus, o ambas. Reconocer que los cambios vasculares retinianos en la ROP representan un espectro continuo de enfermedad normal a pre-plus y a plus, con imágenes que demuestran este rango. \* Estos cambios deben ser evaluados por la presencia de vasos dentro de la zona I, en lugar de sólo vasos dentro del campo de fotografías de ángulo estrecho y en lugar del número de cuadrantes con anomalías.\*

## Estadio de la enfermedad aguda (estadios 1 a 3)

Se define por la aparición de una estructura en la unión vascular-avascular como estadio 1 (línea de demarcación), estadio 2 (cresta) y estadio 3 (pro-

liferación neovascular extrarretiniana o neovascularización plana). Si hay más de un estadio de ROP presente, el ojo se clasifica según el estadio más grave.

## ROP agresiva

El término ROP agresiva-posterior se usó previamente para describir una forma grave y rápidamente progresiva de ROP localizada en zonas I o II. Debido al creciente reconocimiento de que esto puede ocurrir más allá de la retina posterior y en bebés prematuros más grandes, particularmente en regiones del mundo con recursos limitados, el Comité recomienda el nuevo término ROP agresiva.\*

## Desprendimiento de retina (estadio 4 y 5)

Las etapas del DR se definen como estadio 4 (parcial: 4A con fovea adherida, 4B con desprendimiento de fovea) y estadio 5 (desprendimiento total).

Se definen subcategorías del estadio 5: estadio 5A, en el que el disco óptico es visible por oftalmoscopia (lo que sugiere desprendimiento de embudo abierto); estadio 5B, en el que el disco óptico no es visible debido a tejido fibrovascular retrolental o desprendimiento de embudo cerrado y estadio 5C, en el que el estadio 5B se acompaña de cambios en el segmento anterior (p. ej., hundimiento marcado de la cámara anterior, adherencias iridocorneolenticulares, opacificación corneal), sugiriendo una configuración de embudo cerrado. \* Se pueden aplicar descriptores adicionales de la configuración de embudo (por ejemplo, abierto-cerrado) si resultan clínicamente útiles.

## Extensión de la enfermedad

Definido como 12 sectores con el uso de designaciones de hora de reloj.

## Regresión

Se debe documentar la regresión de la ROP y sus secuelas, ya sea espontánea o tras tratamiento con láser o con anti-factor de crecimiento endotelial vascular. La regresión puede ser completa o incompleta. Se debe documentar la ubicación y extensión de la retina avascular periférica. \*



## Reactivación

Definición y descripción de la nomenclatura que representa la reactivación de la ROP después del tratamiento, que puede incluir nuevas lesiones de ROP y cambios vasculares. Cuando se produce la reactivación de los estadios ROP, se recomienda describir el estadio reactivado (por ejemplo, “estadio 2 reactivada”).\*

## Secuelas a largo plazo

Enfatizado más allá de las versiones anteriores de la ICROP, incluidas secuelas como desprendimientos de retina tardíos, retina avascular persistente, anomalías maculares, cambios vasculares retinianos y glaucoma.

\* Cambios clave en comparación con publicaciones anteriores de ICROP.

Cada ojo debe clasificarse según la zona, además de la enfermedad, el estadio y la extensión. Si hay presencia de ROP agresiva, debe tenerse en cuenta.

*Fuente:* Chiang et al. 2021<sup>45</sup>

## Notas:

**Estadio 3.** Puede subdividirse en leve, moderado y grave dependiendo de la extensión extraretiniana del tejido fibrovascular que infiltra el vítreo<sup>64</sup>.

**Retinopatía umbral.** Se trata de una retinopatía en estadio 3 con presencia de enfermedad plus en zona I ó II y que se extiende al menos en 5 horas continuas u 8 horas acumulativas. Indica necesidad de tratamiento<sup>65</sup>.

## Anexo 7. Criterios que deben cumplir los CSUR para ser designados como de referencia para la atención de la ROP avanzada

CRITERIO	DESCRIPCIÓN
<b>Experiencia del CSUR</b>	
<i>- Actividad:</i>	
Nº de procedimientos en niños (mínimo y óptimo) que deben realizarse al año para garantizar una atención adecuada de la ROP avanzada.	Se deben realizar, al menos, 40 vitrectomías por año.
Nº de procedimientos (mínimo y óptimo) que deben realizarse al año en técnicas, tecnologías o procedimientos similares a aquellos para los que se solicita la designación.	Se deben realizar al menos 15 laserterapias por año.
<i>- Otros datos:</i>	
Actividad docente postgrado	Docencia postgrado acreditada.
Investigación en esta materia	Participación en proyectos de investigación y publicaciones en este campo*.
Formación continuada, etc	Programa de formación continuada*.
<b>Recursos específicos del CSUR</b>	
Recursos humanos necesarios para la adecuada atención de la ROP avanzada.	Dos oftalmólogos. Atención continuada de oftalmología 24 horas, dada la necesidad de control postoperatorio y la posibilidad de complicaciones en las primeras horas Personal de enfermería, auxiliar y técnico de quirófano.

CRITERIO	DESCRIPCIÓN
Experiencia profesional**:	<p>Oftalmólogo con experiencia de más de 3 años realizando cribado, diagnóstico y tratamiento de la ROP y en el uso de láser en prematuros, así como en el manejo de patología oftalmológica infantil.</p> <p>Oftalmólogo con experiencia de más de 5 años en cirugía vitreoretiniana de prematuros.</p> <p>Personal de enfermería con experiencia en atención a prematuros y patología ocular.</p>
Equipamiento específico necesario para la adecuada atención de la ROP avanzada.	<p>Quirófano fijo para oftalmología para evitar traslados de equipos altamente sofisticados.</p> <ul style="list-style-type: none"> <li>- Láser: Equipo transportable de láser con cabezal para realizar fotocoagulación indirecta y con conexión para fibras de endoláser.</li> <li>- Equipo de vitrectomía: <ul style="list-style-type: none"> <li>• Vitreotomo con sistema de corte de alta velocidad (mayor a 1.000 cpm) con sistema de bomba de aire, inyección de silicona, dos iluminaciones, set de tijeras motorizadas.</li> <li>• Instrumental específico para cirugía vitreoretiniana.</li> <li>• Capacidad para realizar vitrectomías 25G.</li> <li>• Microscopio quirúrgico con el que se pueda usar un sistema de visualización de campo amplio, tanto de contacto como de no contacto, con los respectivos juegos de lentes.</li> <li>• Sistema de lentes de visión panorámica de campo amplio para cirugía de contacto corneal.</li> <li>• Fungibles (sondas de iluminación con irrigación y cánulas de infusión de 2,5 mm).</li> </ul> </li> <li>- Tratamientos adyuvantes: Fármacos antiangiogénicos.</li> </ul>
<b>Recursos de otras unidades o servicios además de los del propio CSUR que son necesarios para la adecuada atención de la ROP avanzada</b>	<p>Neonatología.</p> <p>Servicio de anestesia con experiencia en la atención de pacientes pediátricos**.</p> <p>Unidad de intensivos con experiencia en la atención de pacientes pediátricos**.</p>
<b>Indicadores de resultados clínicos del CSUR<sup>s</sup></b>	<p>Anatómicos:</p> <ul style="list-style-type: none"> <li>% de pacientes curados tras vitrectomía (con/sin cerclaje, con/sin terapia antiangiogénica) (Curado = retina aplicada). No hay datos sobre el resultado del tratamiento con cirugía vítreo retina en la ROP en estadio 4-5 en nuestro país. En las escasas series publicadas por cirujanos norteamericanos expertos en dicha enfermedad, el resultado de la cirugía vitreoretiniana es mejor que la abstención terapéutica, consiguiendo la reeplicación de la retina en al menos un 45% de los casos</li> <li>% de pacientes en los que la enfermedad progresa al DR a pesar del tratamiento con vitrectomía.</li> <li>% de complicaciones asociadas a la vitrectomía.</li> </ul>

CRITERIO	DESCRIPCIÓN
<p><b>Existencia de un sistema de información adecuado</b> (Tipo de datos que debe contener el sistema de información para permitir el conocimiento de la actividad y la evaluación de la calidad de los servicios prestados)</p>	<p>Cumplimentación del CMBD de alta hospitalaria en su totalidad. La Unidad debe disponer de un registro de pacientes con ROP avanzada que deberá constar como mínimo de los siguientes datos:</p> <ul style="list-style-type: none"> <li>- Nº de Historia Clínica.</li> <li>- Fecha nacimiento.</li> <li>- Sexo.</li> <li>- Fecha de ingreso y fecha de alta.</li> <li>- Antecedentes familiares (madre, hermanos, parto múltiple...).</li> <li>- Datos neonatología (edad gestacional, peso al nacer, otros factores de riesgo, otras intervenciones...).</li> <li>- Procedimientos diagnósticos realizados al paciente (CIE-9-MC). <ul style="list-style-type: none"> <li>• Nº de exámenes oftalmológicos realizados.</li> <li>• Otros procedimientos diagnósticos.</li> </ul> </li> <li>- Diagnóstico principal (CIE-9-MC). <ul style="list-style-type: none"> <li>• Situación clínica en el momento del diagnóstico (grado de ROP).</li> </ul> </li> <li>- Nº y tipo de procedimientos terapéuticos realizados al paciente (CIE-9-MC): <ul style="list-style-type: none"> <li>• Láser.</li> <li>• Vitrectomía.</li> <li>• Otros procedimientos terapéuticos.</li> </ul> </li> <li>- Resultados del tratamiento. <ul style="list-style-type: none"> <li>• Desprendimiento de retina.</li> </ul> </li> <li>- Complicaciones.</li> <li>- Evolución del paciente.</li> </ul> <p><i>Datos a remitir anualmente para el seguimiento de la unidad de referencia:</i></p> <ul style="list-style-type: none"> <li>- Datos de actividad: <ul style="list-style-type: none"> <li>• Nº total de pacientes con ROP avanzada grados 4 y 5 atendidos.</li> <li>• Nº de pacientes a los que se ha realizado vitrectomía.</li> </ul> </li> <li>- Datos de resultados clínicos: <ul style="list-style-type: none"> <li>• Nº de pacientes curados tras vitrectomía.</li> <li>• Nº de pacientes en los que la enfermedad progresa al DR a pesar del tratamiento con vitrectomía.</li> <li>• Nº de pacientes con complicaciones asociadas a la vitrectomía.</li> </ul> </li> </ul>
<p>*: Criterio a valorar por el Comité de Designación.</p> <p>** : La experiencia será avalada mediante certificado del gerente del hospital.</p> <p>§: Los estándares de resultados clínicos, consensuados por el grupo de expertos, se valorarán, en principio por el Comité de Designación, en tanto son validados según se vaya obteniendo más información de los CSUR. Una vez validados por el Comité de Designación se acreditará su cumplimiento, como el resto de criterios, por la Agencia de Calidad.</p> <p><i>Fuente:</i> Grupo de expertos de oftalmología y Ministerio de Sanidad, Política Social e Igualdad<sup>15</sup>.</p>	

## Anexo 8. Discapacidad de la ROP

Las limitaciones de la actividad y restricciones en la participación son descritas de acuerdo al Tesouro del Funcionamiento de Orphanet, procedente y adaptado de la Clasificación Internacional del Funcionamiento, de la Discapacidad y de la Salud en su versión para la infancia y adolescencia (CIF-IA, OMS 2007). La información proporcionada se determina para toda la población de pacientes afectada por la enfermedad que recibe el abordaje y cuidados estándar (abordaje específico y/o sintomático, prevención y profilaxis, dispositivos y ayudas, cuidado y asistencia)<sup>43</sup>.

<b>Muy frecuente</b>		
	<b>Temporalidad</b>	<b>Gravedad</b>
Recepción de mensajes orales	Limitación permanente	Leve
Participación en conversaciones	Retraso de adquisición	Moderado
Asistencia a un centro de educación preescolar	Limitación permanente	Moderado
<b>Frecuente</b>		
	<b>Temporalidad</b>	<b>Gravedad</b>
Vista	Retraso de adquisición	Moderado
Vista	Limitación permanente	Moderado
Oído	Limitación permanente	Leve
Adquisición del lenguaje	Retraso de adquisición	Moderado
Adquisición del lenguaje	Limitación permanente	Moderado
Aprendizaje lector	Limitación permanente	Leve
Aprendizaje lector	Retraso de adquisición	Moderado
Aprendizaje de la escritura	Retraso de adquisición	Moderado
Aprendizaje de la escritura	Limitación permanente	Moderado
Aprendizaje del cálculo	Limitación permanente	Moderado
Aprendizaje del cálculo	Limitación transitoria	Moderado
Lectura	Retraso de adquisición	Moderado
Lectura	Limitación permanente	Moderado
Escritura	Retraso de adquisición	Moderado
Escritura	Limitación permanente	Moderado
Cálculo	Retraso de adquisición	Moderado
Cálculo	Limitación permanente	Moderado
Fijación de la atención	Retraso de adquisición	Moderado
Fijación de la atención	Limitación permanente	Moderado
Memorización y recordatorios	Retraso de adquisición	Moderado

Memorización y recordatorios	Limitación permanente	Moderado
Pensamiento y razonamiento	Retraso de adquisición	Moderado
Pensamiento y razonamiento	Limitación permanente	Moderado
Toma de decisiones y hallazgo de soluciones	Retraso de adquisición	Moderado
Toma de decisiones y hallazgo de soluciones	Limitación permanente	Moderado
Orientación temporal	Retraso de adquisición	Leve
Orientación espacial	Retraso de adquisición	Leve
Alcanzar y coger objetos	Limitación permanente	Leve
Manipulación de objetos (motricidad fina)	Limitación permanente	Moderado
Hacer la compra	Limitación permanente	Leve
Hacer la compra	Limitación permanente	Moderado
Cocinar/preparar la comida	Retraso de adquisición	Moderado
Realización de tareas domésticas	Retraso de adquisición	Moderado
Asistencia a un centro escolar estándar	Limitación permanente	Leve
Asistencia a un centro escolar estándar	Retraso de adquisición	Moderado
Asistencia a una escuela adaptada/especializada	Retraso de adquisición	Leve
Asistencia a una escuela adaptada/especializada	Limitación permanente	Moderado
Aprendizaje de una profesión en un entorno estándar	Limitación permanente	Leve
Aprendizaje de una profesión en un entorno estándar	Retraso de adquisición	Moderado
Aprendizaje de una profesión en un entorno adaptado o especializado	Retraso de adquisición	Leve
Búsqueda de empleo	Retraso de adquisición	Grave
Desempeño de tareas profesionales	Retraso de adquisición	Grave
Manejo de dinero y del propio presupuesto	Limitación permanente	Moderado
Desempeño de procedimientos administrativos	Limitación permanente	Moderado
Desempeño de tareas sencillas	Limitación permanente	Leve
Desempeño de tareas complejas y multitareas	Limitación permanente	Leve
Desempeño de tareas cotidianas	Limitación permanente	Leve
Participación en la vida comunitaria	Limitación permanente	Moderado
Participación en juegos	Retraso de adquisición	Moderado
Participación en juegos	Limitación permanente	Moderado
Socialización	Limitación permanente	Moderado
Practica de deporte	Retraso de adquisición	Moderado
Practica de deporte	Limitación permanente	Moderado
Participación en actividades artísticas y culturales	Retraso de adquisición	Moderado
Participación en actividades artísticas y culturales	Limitación permanente	Moderado
Viajes	Retraso de adquisición	Moderado

Viajes	Limitación permanente	Moderado
<b>Ocasional</b>		
	<b>Temporalidad</b>	<b>Gravedad</b>
Vista	Limitación transitoria	Leve
Vista	Limitación permanente	Grave
Oído	Retraso de adquisición	Leve
Aprendizaje lector	Limitación permanente	Completo
Lectura	Limitación permanente	Grave
Escritura	Limitación permanente	Grave
Memorización y recordatorios	Limitación permanente	Grave
Pensamiento y razonamiento	Limitación permanente	Grave
Orientación temporal	Limitación permanente	Leve
Orientación espacial	Limitación permanente	Leve
Recepción de mensajes orales	Limitación permanente	Grave
Recepción de mensajes en el lenguaje de signos	Limitación permanente	Grave
Recepción de mensajes no verbales	Retraso de adquisición	Grave
Recepción de mensajes no verbales	Limitación permanente	Grave
Recepción de mensajes escritos	Retraso de adquisición	Grave
Recepción de mensajes escritos	Limitación permanente	Grave
Hablados	Limitación permanente	Moderado
Hablados	Retraso de adquisición	Grave
En el lenguaje de signos	Retraso de adquisición	Moderado
En el lenguaje de signos	Limitación permanente	Moderado
Escritos	Retraso de adquisición	Moderado
Escritos	Limitación permanente	Moderado
Participación en conversaciones	Limitación permanente	Leve
Participación en conversaciones	Retraso de adquisición	Grave
Participación en conversaciones	Limitación permanente	Grave
Uso de dispositivos de comunicación	Retraso de adquisición	Leve
Uso de dispositivos de comunicación	Limitación permanente	Leve
Uso de dispositivos de comunicación	Limitación permanente	Grave
Alcanzar y coger objetos	Retraso de adquisición	Moderado
Elevación y transporte de objetos	Limitación permanente	Leve
Elevación y transporte de objetos	Retraso de adquisición	Moderado
Manipulación de objetos (motricidad fina)	Retraso de adquisición	Moderado
Aseo personal	Limitación permanente	Leve
Aseo personal	Retraso de adquisición	Moderado

Autocuidado personal (piel, dientes, uñas, cabello, genitales)	Limitación permanente	Leve
Autocuidado personal (piel, dientes, uñas, cabello, genitales)	Limitación transitoria	Moderado
Control de la micción	Limitación permanente	Leve
Control de la micción	Retraso de adquisición	Moderado
Control de la defecación	Limitación permanente	Leve
Control de la defecación	Retraso de adquisición	Moderado
Vestirse/desvestirse	Limitación permanente	Leve
Vestirse/desvestirse	Retraso de adquisición	Moderado
Comer	Limitación permanente	Leve
Comer	Retraso de adquisición	Moderado
Beber	Limitación permanente	Leve
Beber	Retraso de adquisición	Moderado
Cuidado de su propia salud (dieta, medicación, prevención, necesidades, ayuda o supervisión)	Limitación permanente	Leve
Cuidado de su propia salud (dieta, medicación, prevención, necesidades, ayuda o supervisión)	Retraso de adquisición	Moderado
Dormirse	Retraso de adquisición	Leve
Dormirse	Limitación permanente	Leve
Manejo del estrés, las responsabilidades, las emergencias y garantizar su propia seguridad	Limitación permanente	Leve
Manejo del estrés, las responsabilidades, las emergencias y garantizar su propia seguridad	Retraso de adquisición	Moderado
Manejo de las emociones y el estado de ánimo	Limitación permanente	Leve
Manejo de las emociones y el estado de ánimo	Retraso de adquisición	Moderado
Control de la propia conducta general	Limitación permanente	Leve
Control de la propia conducta general	Retraso de adquisición	Moderado
Control de la propia conducta alimentaria	Limitación permanente	Leve
Control de la propia conducta alimentaria	Retraso de adquisición	Moderado
Desplazamiento dentro de casa	Limitación permanente	Completo
Desplazamiento dentro de casa	Retraso de adquisición	Leve
Desplazamiento dentro de casa	Limitación permanente	Leve
Desplazamiento fuera de casa	Limitación permanente	Completo
Desplazamiento fuera de casa	Retraso de adquisición	Leve
Desplazamiento fuera de casa	Limitación permanente	Leve
Utilización de medios de transporte como pasajero	Limitación permanente	Completo
Utilización de medios de transporte como pasajero	Retraso de adquisición	Leve



Utilización de medios de transporte como pasajero	Limitación permanente	Leve
Conducción	Limitación permanente	Completo
Conducción	Limitación permanente	Moderado
Conducción	Limitación permanente	Grave
Interacción con otras personas	Limitación permanente	Leve
Capacidad para hacer y mantener amistades	Limitación permanente	Leve
Mantenimiento de las relaciones familiares	Limitación permanente	Leve
Tratar con extraños	Limitación permanente	Leve
Implicación y mantenimiento de relaciones íntimas	Limitación permanente	Leve
Implicación en relaciones sexuales	Limitación permanente	Leve
Hacer la compra	Limitación permanente	Moderado
Cocinar/preparar la comida	Limitación permanente	Moderado
Realización de tareas domésticas	Limitación permanente	Moderado
Cuidado y ayuda a terceros	Retraso de adquisición	Moderado
Cuidado y ayuda a terceros	Limitación permanente	Moderado
Asistencia a un centro de educación preescolar	Retraso de adquisición	Moderado
Asistencia a un centro escolar estándar	Limitación permanente	Completo
Asistencia a un centro escolar estándar	Retraso de adquisición	Grave
Aprendizaje de una profesión en un entorno estándar	Limitación permanente	Grave
Aprendizaje de una profesión en un entorno adaptado o especializado	Limitación permanente	Moderado
Acceso a estudios superiores	Retraso de adquisición	Moderado
Acceso a estudios superiores	Limitación permanente	Grave
Acceso a un trabajo remunerado en un entorno estándar	Retraso de adquisición	Grave
Acceso a un trabajo remunerado en un entorno estándar	Limitación permanente	Grave
Acceso a un trabajo remunerado en un entorno adaptado/protegido	Retraso de adquisición	Grave
Acceso a un trabajo remunerado en un entorno adaptado/protegido	Limitación permanente	Grave
Búsqueda de empleo	Limitación permanente	Grave
Desempeño de tareas profesionales	Limitación permanente	Grave
Manejo de dinero y del propio presupuesto	Limitación permanente	Completo
Manejo de dinero y del propio presupuesto	Retraso de adquisición	Moderado
Desempeño de procedimientos administrativos	Limitación permanente	Completo
Desempeño de procedimientos administrativos	Retraso de adquisición	Moderado

Desempeño de tareas sencillas	Retraso de adquisición	Moderado
Desempeño de tareas complejas y multitareas	Retraso de adquisición	Moderado
Desempeño de tareas cotidianas	Retraso de adquisición	Moderado
Participación en la vida comunitaria	Retraso de adquisición	Moderado
Socialización	Retraso de adquisición	Moderado
Participación en actividades artísticas y culturales	Limitación permanente	Completo
Viajes	Limitación permanente	Completo
<b>Factores ambientales</b>		
Se enumeran los factores ambientales que deberían ser abordados con el fin de mejorar el funcionamiento o limitar las restricciones derivadas de esta enfermedad.		
Intensidad luminosa		
Calidad luminosa		
Ciclos día/noche		
Intensidad sonora		
Calidad sonora		

